



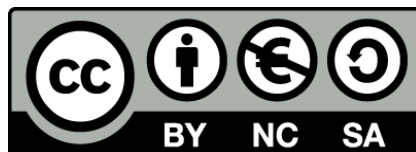
Ειδικές Εφαρμογές Ακτινολογίας (Θ)

Ενότητα 5: Εφαρμογές ακτινολογίας στην Κτηνιατρική (β' μέρος)

Γεωργία Οικονόμου,
Αναπληρώτρια Καθηγήτρια

Χριστόφορος Βενιέρης,
Κτηνίατρος

Τμήμα Ραδιολογίας - Ακτινολογίας



Το περιεχόμενο του μαθήματος διατίθεται με άδεια Creative Commons εκτός και αν αναφέρεται διαφορετικά

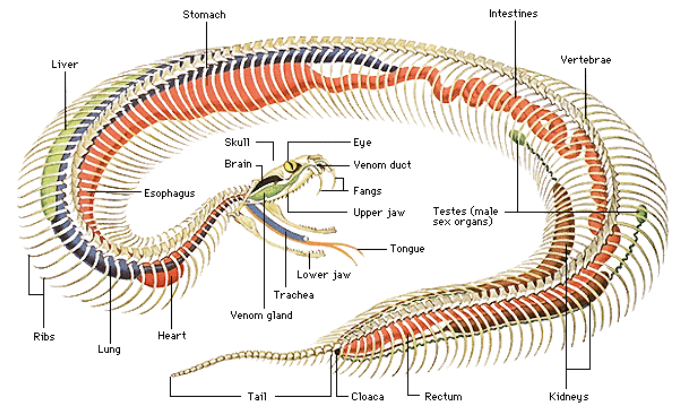
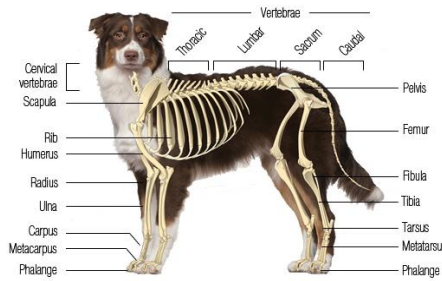
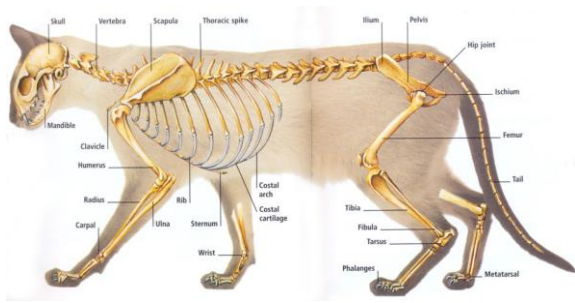


Με τη συγχρηματοδότηση της Ελλάδας και της Ευρωπαϊκής Ένωσης

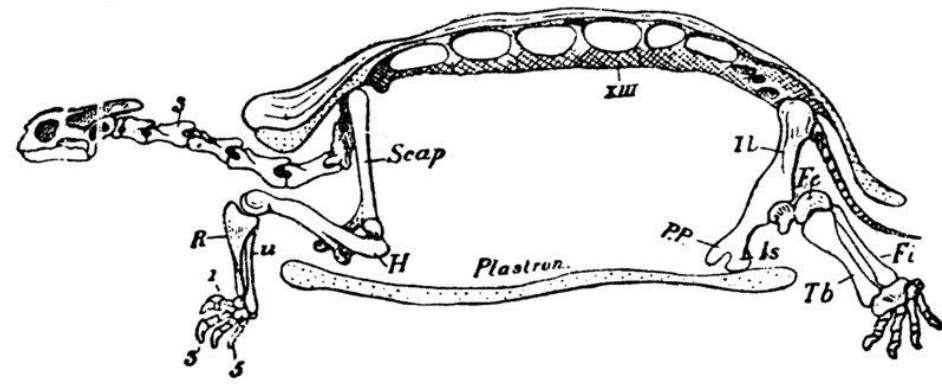
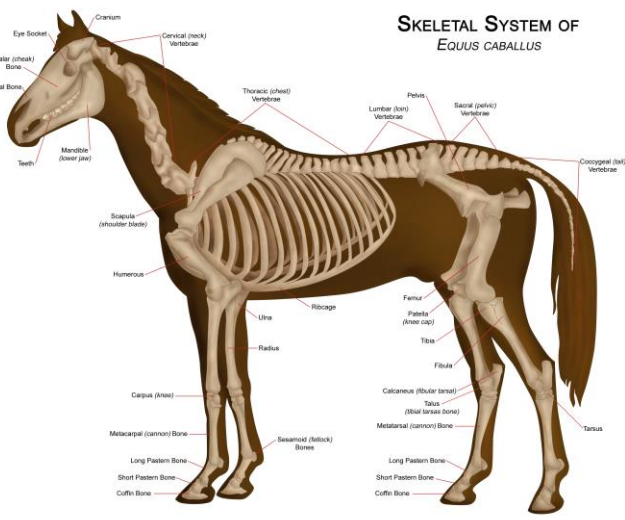


Το έργο υλοποιείται στο πλαίσιο του Επιχειρησιακού Προγράμματος «Εκπαίδευση και Δια Βίου Μάθηση» και συγχρηματοδοτείται από την Ευρωπαϊκή Ένωση (Ευρωπαϊκό Κοινωνικό Ταμείο) και από εθνικούς πόρους.

Απεικόνιση του μυοσκελετικού και του κεντρικού νευρικού συστήματος στα ζώα.

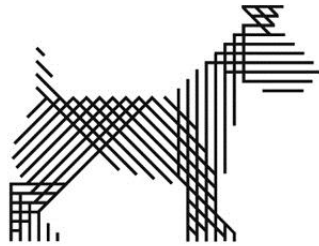


SKELETAL SYSTEM OF EQUUS CABALLUS



Τα ζώα στα οποία θα αναφερθούμε είναι:

- Σκύλος




- Γάτα



- Άλογο



- Exotics



Τρόποι απεικόνισης οι οποίοι εφαρμόζονται στην Κτηνιατρική:

- **Ακτινογραφίες**
- **Υπερηχογραφία**
- **Αξονική τομογραφία (CT)**
- **Μαγνητικός Συντονισμός (MRI)**
- **SPECT**
- **Σπινθηρογράφημα**

Θα αναφερθούμε:

- Στην εξέταση εκλογής



- Στην τοποθέτηση




- Στον εξοπλισμό

στα πιο συχνά περιστατικά για το κάθε είδος ζώου ξεχωριστά.



Ακτινογραφίες

- **Ήρεμες κινήσεις & υπομονή** (ένα ζώο δεν ξέρει γιατί θέλουμε να βγάλουμε A/A)
- Απαιτούνται πολλές λήψεις (τουλάχιστον 2)
- Σχεδόν πάντα χρειάζεται ηρέμηση (με ή χωρίς τον ιδιοκτήτη για συγκράτηση)
- Χρειάζεται εξοπλισμός για την τοποθέτηση (αυτοσχέδιος ή εμπορίου) και για προστασία
- 60kV & 10 -12mAs



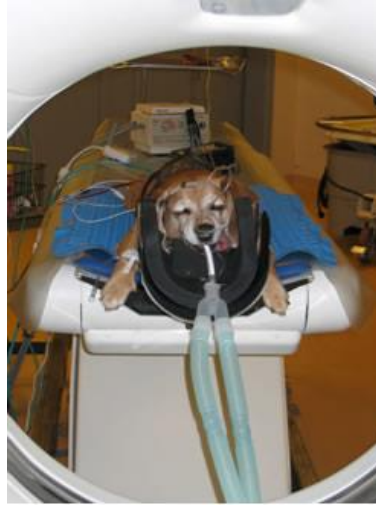
Εξοπλισμός



Figure 6.1. Positioning aids. *Clockwise* sandbag, radiolucent positioning foam compression band, foam head cradle, patient immobilization device, and foam

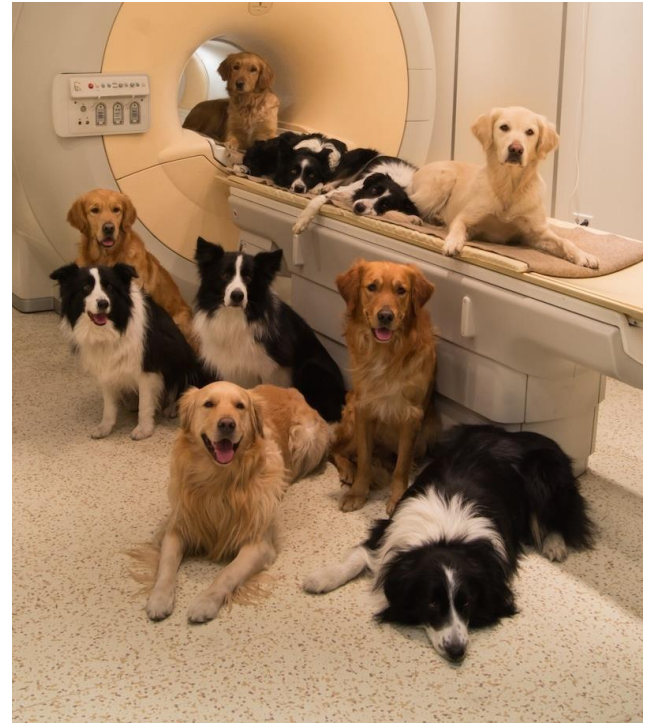

Αξονικός



- Μπορεί να γίνει και με βαθιά ηρέμηση
- Ο ιδιοκτήτης δεν είναι μέσα
- Πιο γρήγορος, καλύτερη απεικόνιση, περισσότερες λεπτομέρειες....
- Δεν μας ενδιαφέρει «το όριο έκθεσης», γιατί ο μέσος όρος ζωής είναι μικρός
- 250 mAs & 120kV (spine- head) ↓SFOV

MRI



- Μεγάλη διάρκεια
- Απαιτείται η παρουσία **αναισθησιολόγου**
- Ίδιες ακολουθίες όπως και στον άνθρωπο
- Προσοχή στο μαγνητικό πεδίο για τεχνικά σφάλματα

Σκύλος



- **Κατάγματα** (κυρίως από ατυχήματα)
- **Δυσπλασίες** → αγκώνα
→ ισχίων
- **ΣΣ** → Προβολή μεσοσπονδύλιου δίσκου
→ Νεοπλασίες
→ Σπονδυλοδισκίτιδα

Κατάγματα

- Κυρίως χρησιμοποιούμε την ακτινογραφία ως πιο γρήγορη και προσιτή μέθοδο
- Συνήθως γίνεται υπό ηρέμηση για να μπορέσουμε να έχουμε σωστή τοποθέτηση και να μην πονάει ο ασθενής
- **Τουλάχιστον** 2 λήψεις κάθετες μεταξύ τους


fr5000gos

Ex:

Se: 1001/1

Im: 1001/1

UP_EXM



hm vets-clinic

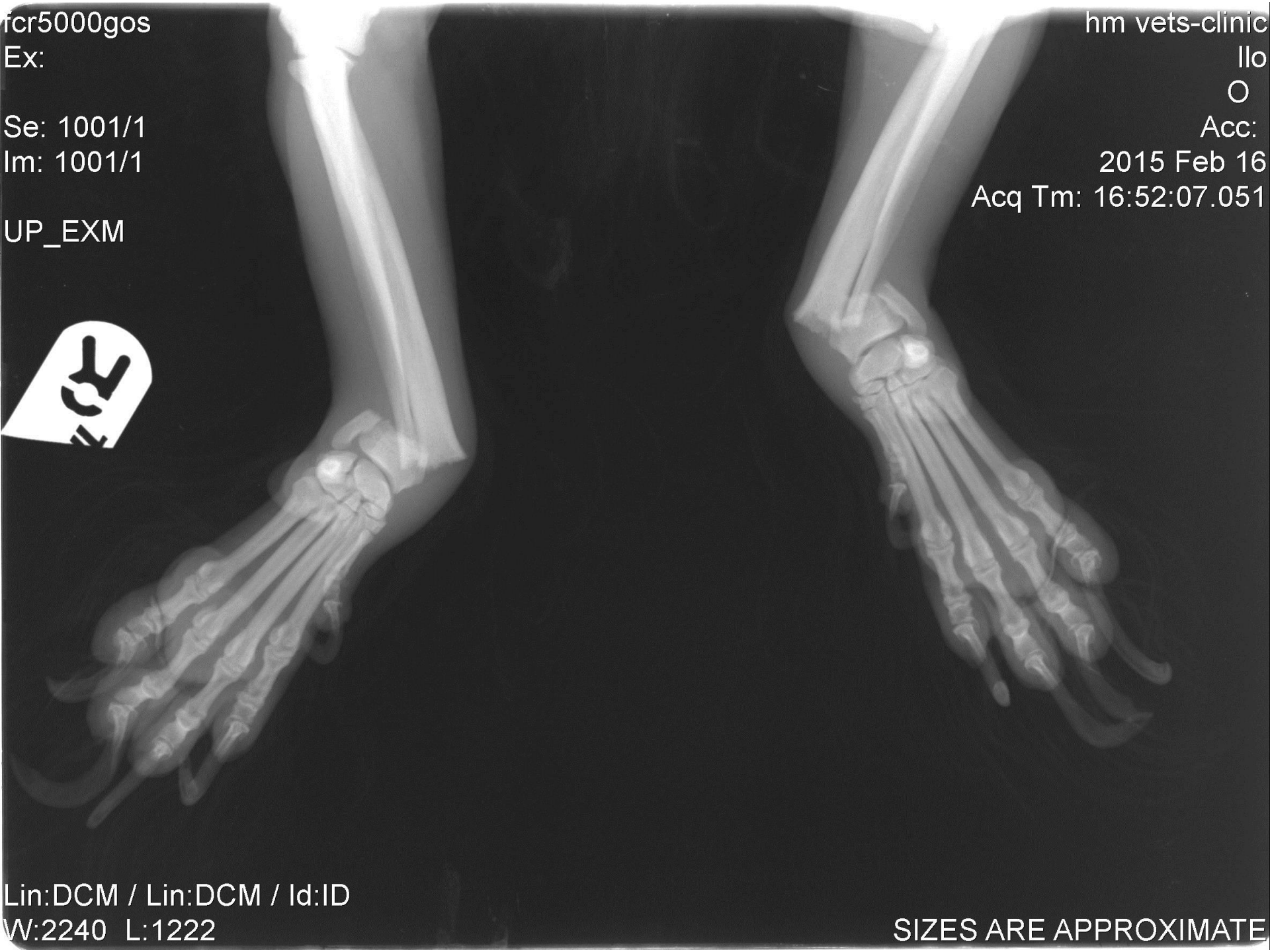llo

O

Acc:

2015 Feb 16

Acq Tm: 16:52:07.051



Lin:DCM / Lin:DCM / Id:ID

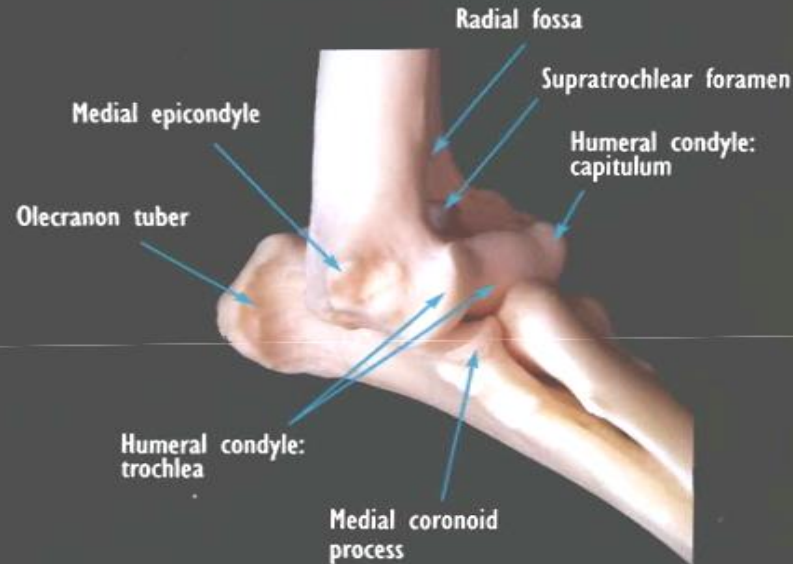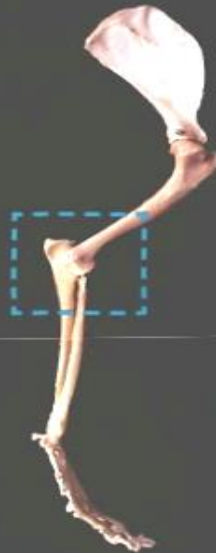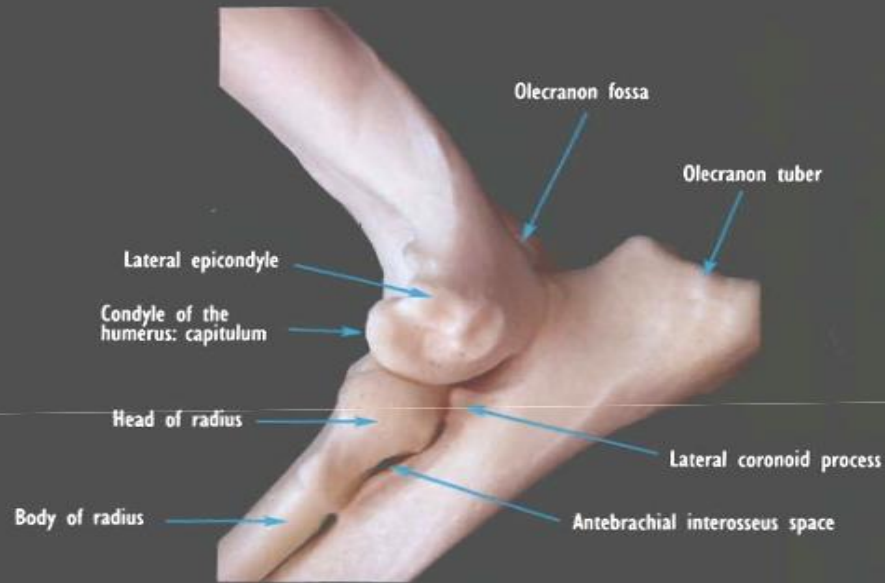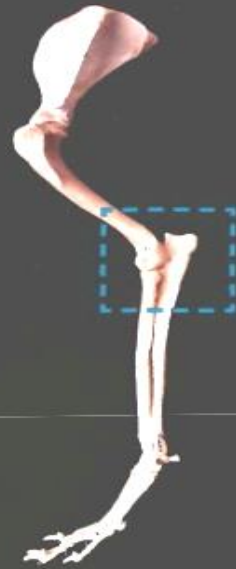W:2240 L:1222

SIZES ARE APPROXIMATE

Δυσπλασία Αγκώνα

Θέλουμε να απεικονίσουμε:

- Το ράμφος του ωλεκράνου
- Την έσω κορονοειδή απόφυση
- Τους κονδύλους του βραχιονίου
- Την ασυμμετρία μεταξύ κερκίδας και ωλένης



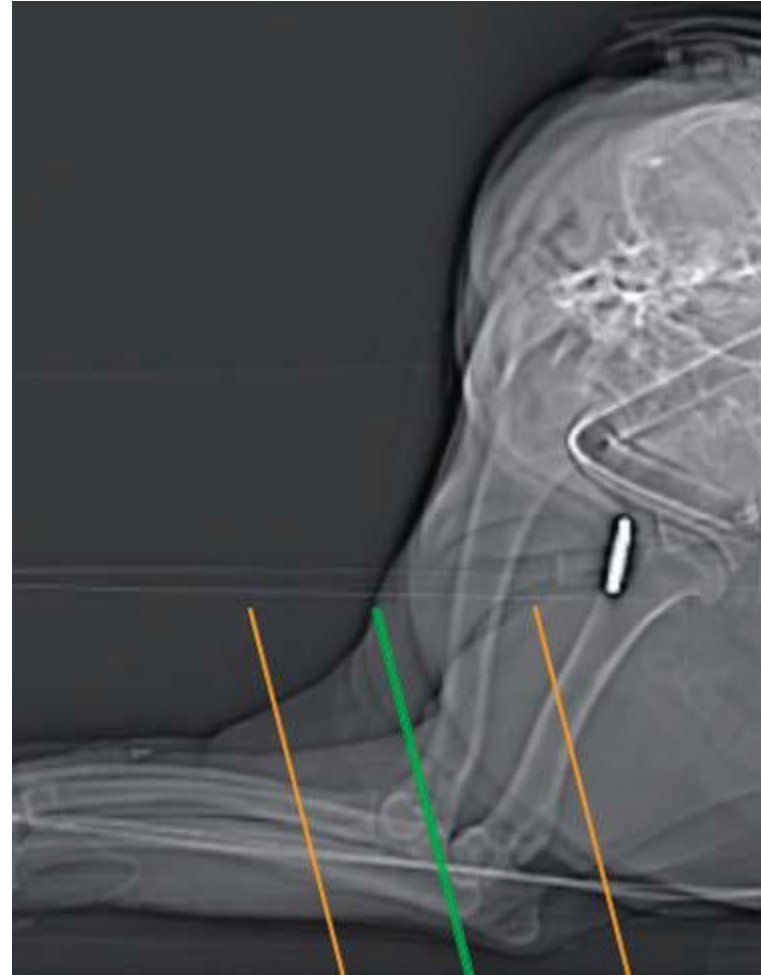
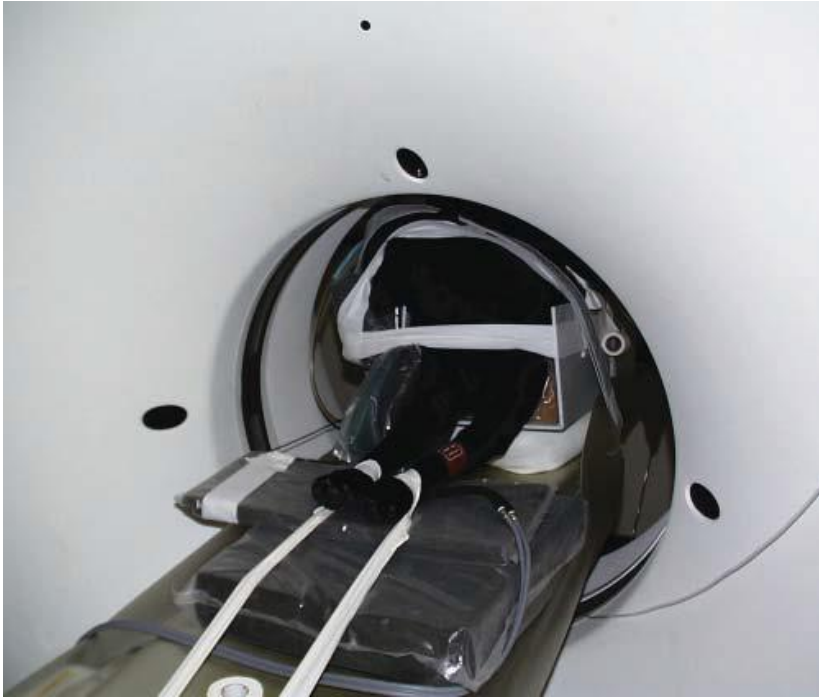
■ Upper image: lateral aspect of the bones of the left elbow joint.

■ Lower image: medial aspect of the bones of the left elbow joint.

Η CT είναι η μέθοδος εκλογής

- Έχει μεγαλύτερη ευαισθησία στο να μας δείξει αν υπάρχει κάταγμα στην έσω κορονοειδή απόφυση.
- Αυτό αλλάζει την χειρουργική προσέγγιση του περιστατικού.

Veterinary computed tomography Tobias Schwarz & Jimmy Saunders

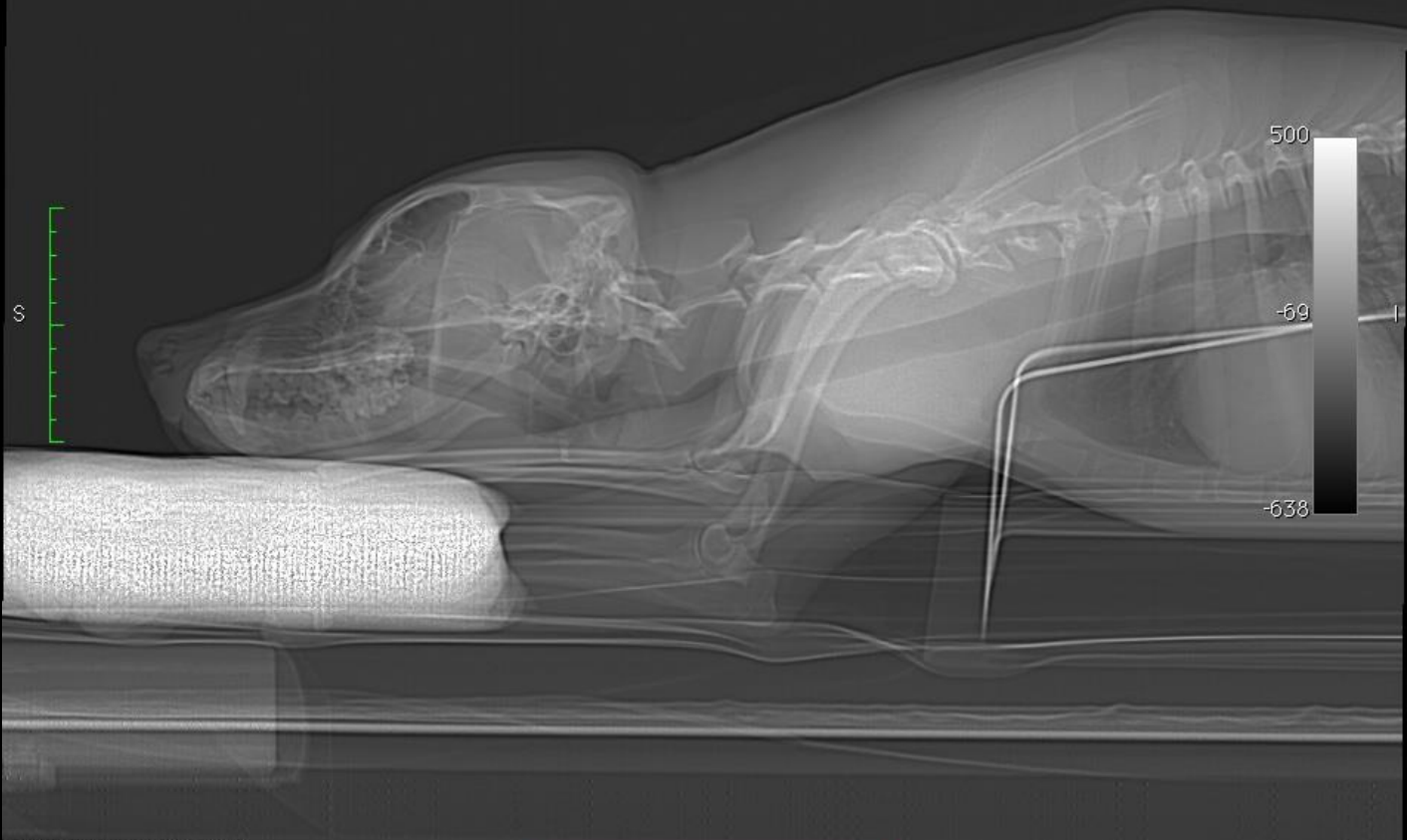


- Τα πόδια πρέπει να είναι σε γωνία $> 90^\circ$ (σε φυσική θέση)
- Να απεικονίζονται και οι δύο αγκώνες ταυτόχρονα (σύγκριση)
- Να μην παρεμβάλλεται το κεφάλι (για να αποφεύγετε το beam hardening)
- Δίνουμε κλίση το gantry ώστε να <<κόβουμε>> εγκάρσια τον αγκώνα

Image size: 888 x 1100
View size: 951 x 842
WL: -69 WW: 1139

P

Orfanoudaki Inky INKY (-, -)
5.1 THORAX DOG STANDARD 5-5 - Localizers
21781
1

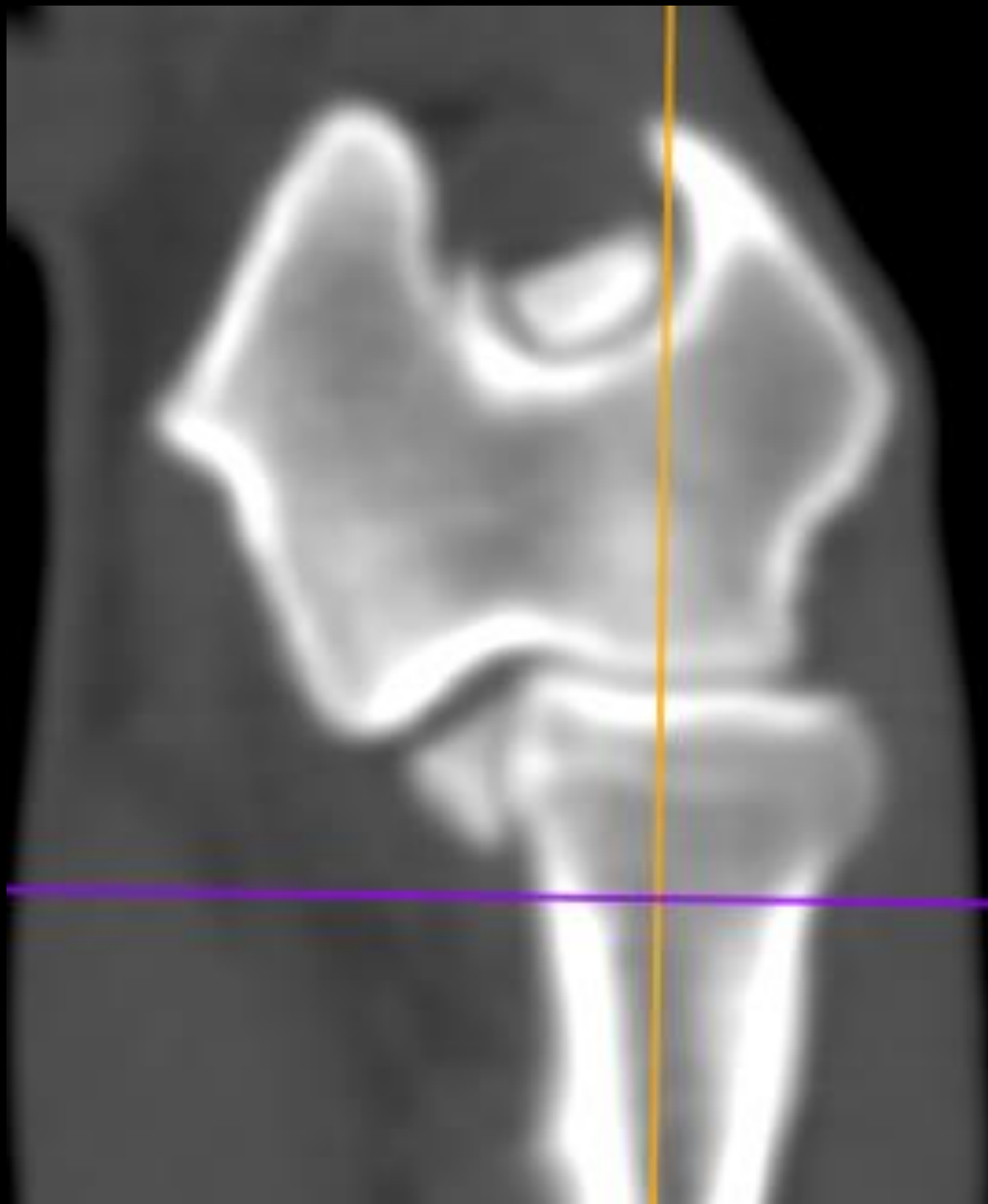

Zoom: 94% Angle: 270
Im: 1/2
Uncompressed
Position: HFP

NOT FOR MEDICAL USAGE

10/9/14, 7:00:19 PM
Made in OsiriX

www.alphavet.gr



Ακτινογραφία

- 3 λήψεις στον κάθε αγκώνα
- Υπό ηρέμηση ή γενική Αναισθησία
- «Χρειάζεται τον ιδιοκτήτη για σωστή τοποθέτηση»
- Περίπου στο ίδιο κόστος με μια αξονική

for5000gos

Ex:

Se: 1002/5

Im: 1002/1

UP_EXM

hm vets-clinic

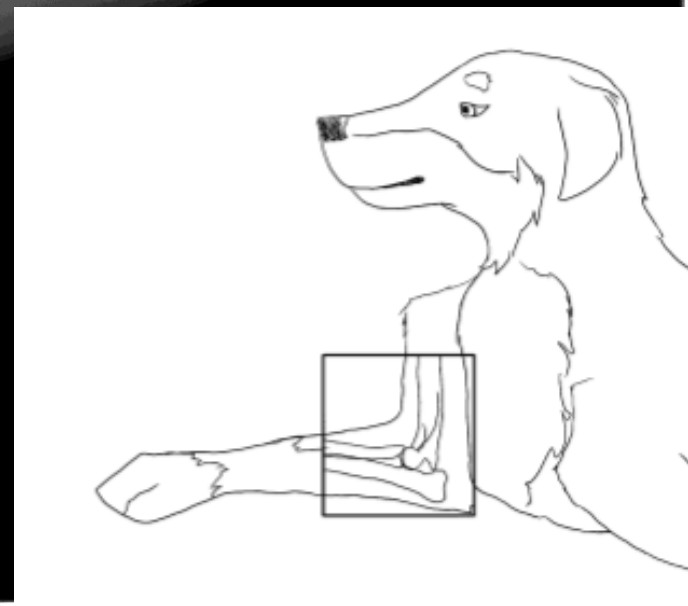
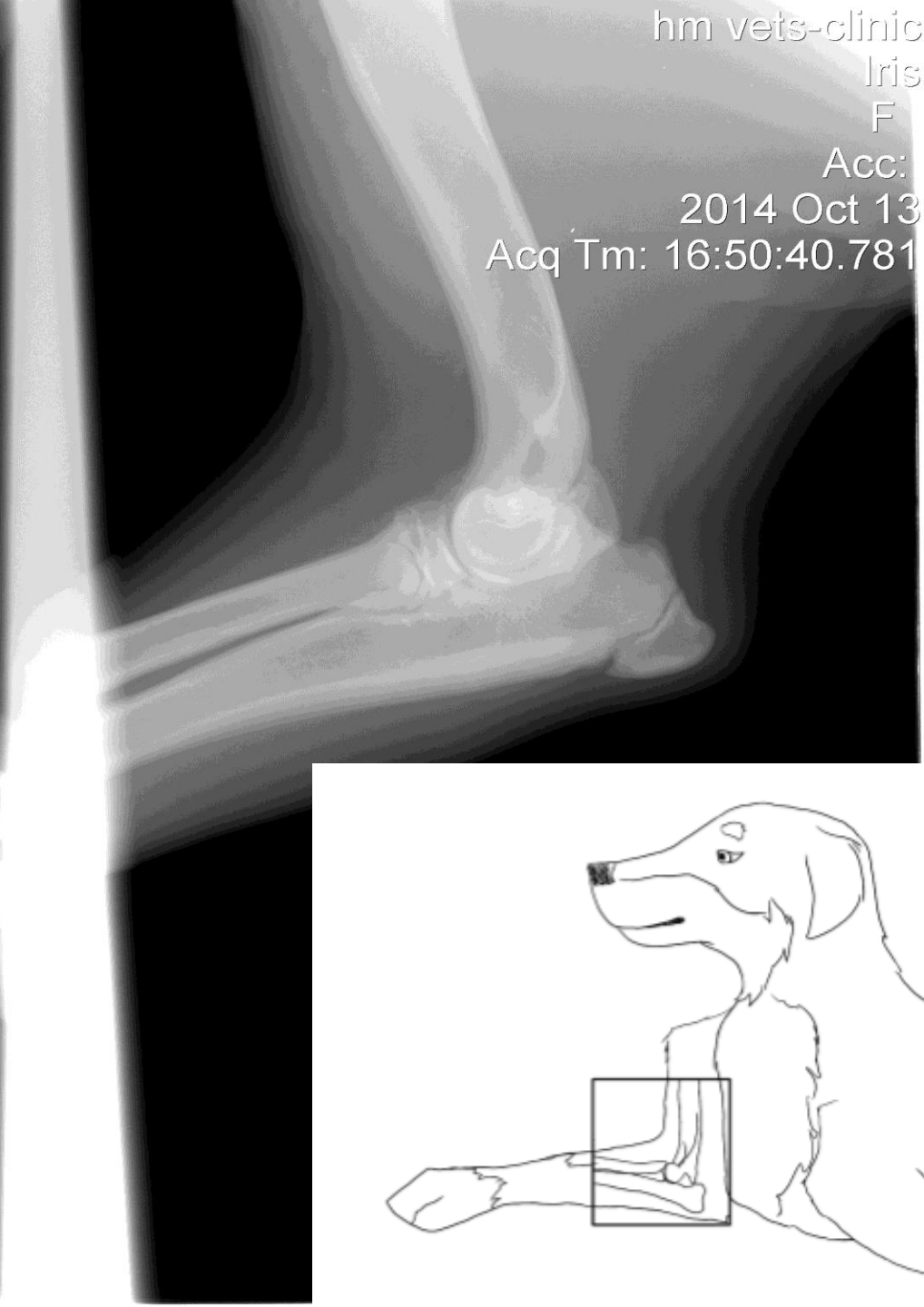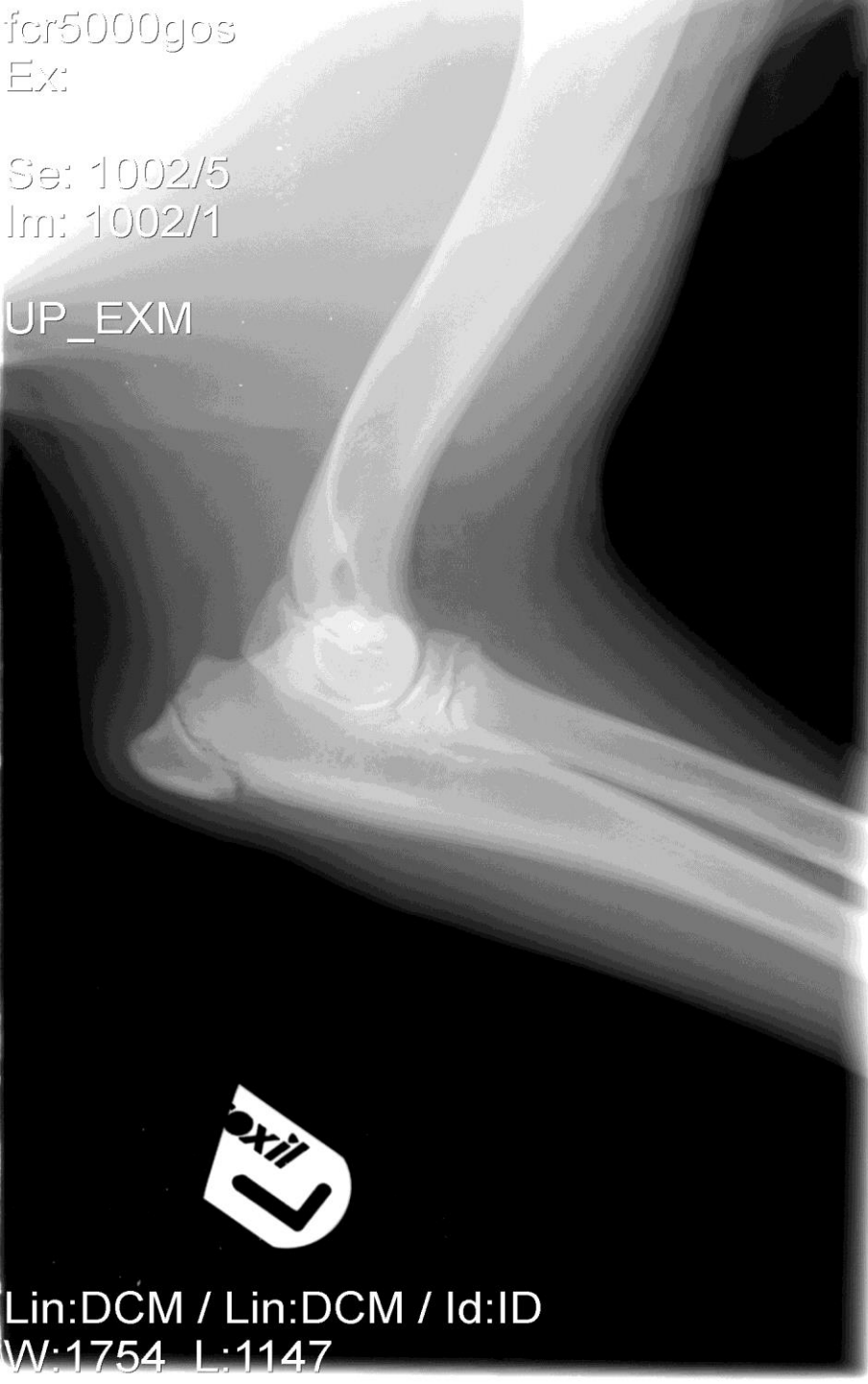
Iris

F

Acc:

2014 Oct 13

Acq Tm: 16:50:40.781



Lin:DCM / Lin:DCM / Id:ID

W:1754 L:1147

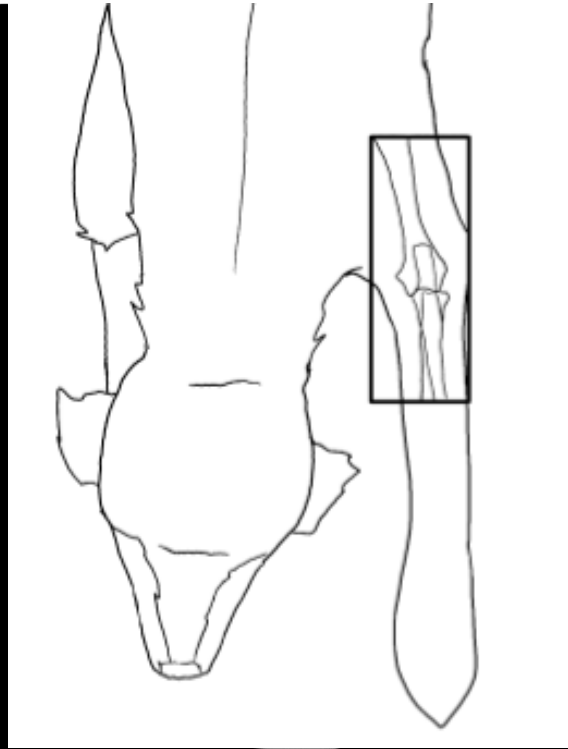
fcr5000gos

Ex:

Se: 1004/5

Im: 1004/1

UP_EXM



hm vets-clinic

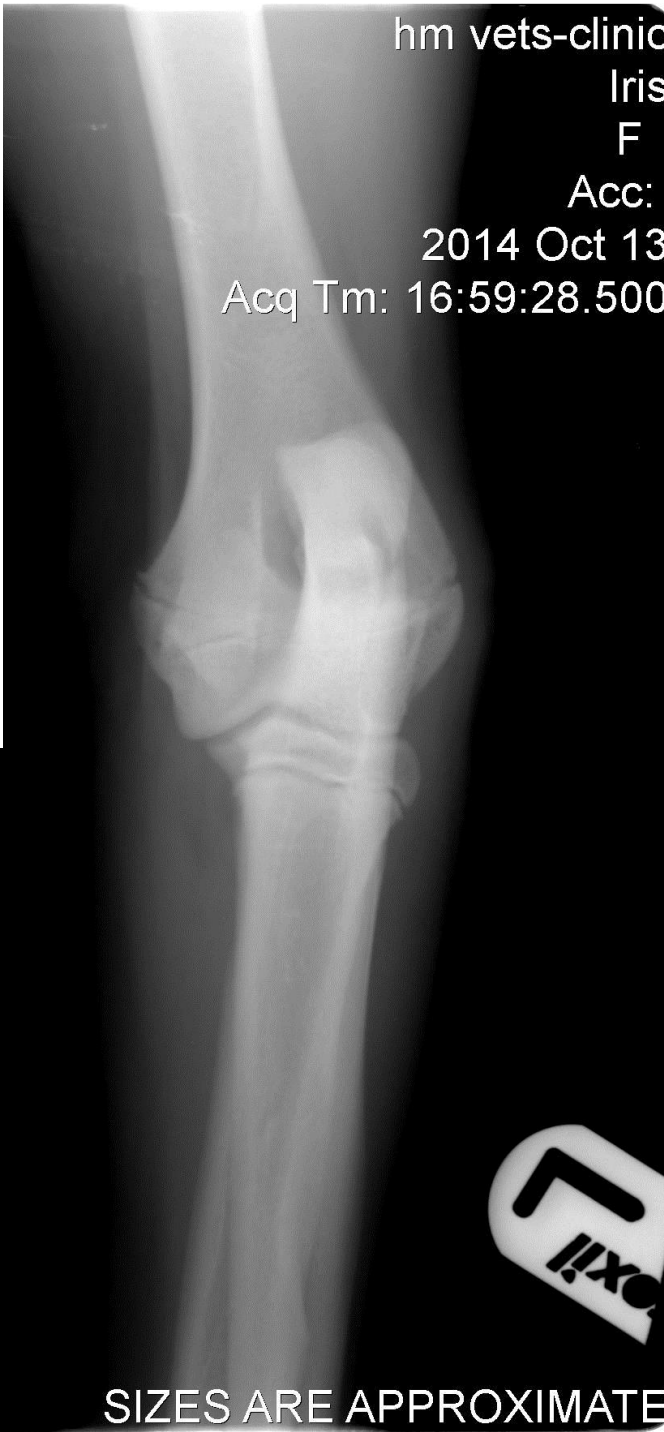
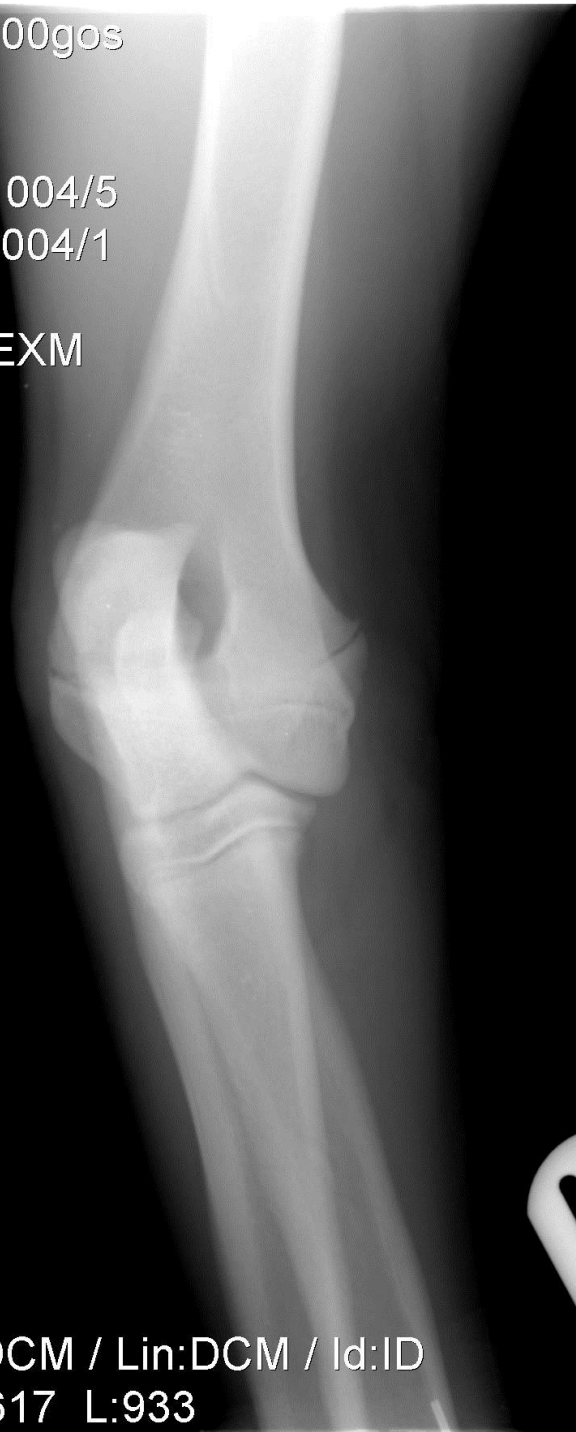Iris

F

Acc:

2014 Oct 13

Acq Tm: 16:59:28.500



Lin:DCM / Lin:DCM / Id:ID

W:1617 L:933

SIZES ARE APPROXIMATE

for5000gos

Ex:

Se: 1004/4

Im: 1004/1

UP_EXM

hm vets-clinic

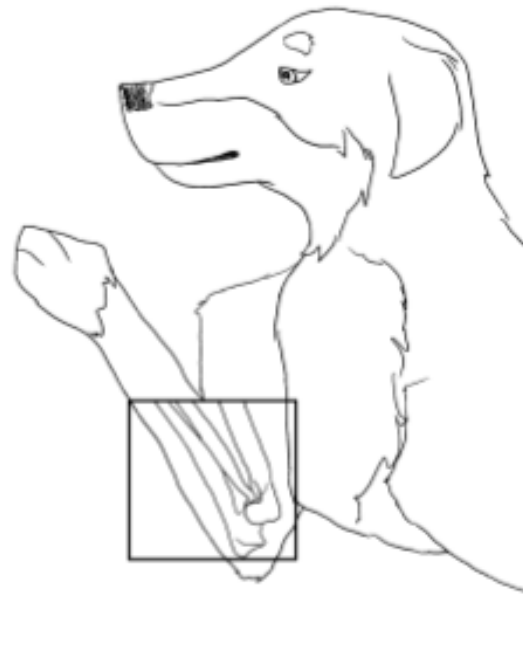Vito

M

Acc:

2014 Oct 30

Acq Tm: 18:11:29.250



Lin:DCM / Lin:DCM / Id:ID
W:1590 L:1340



SIZES ARE APPROXIMATE

Δυσπλασία ισχίων

Θέλουμε να απεικονίσουμε:

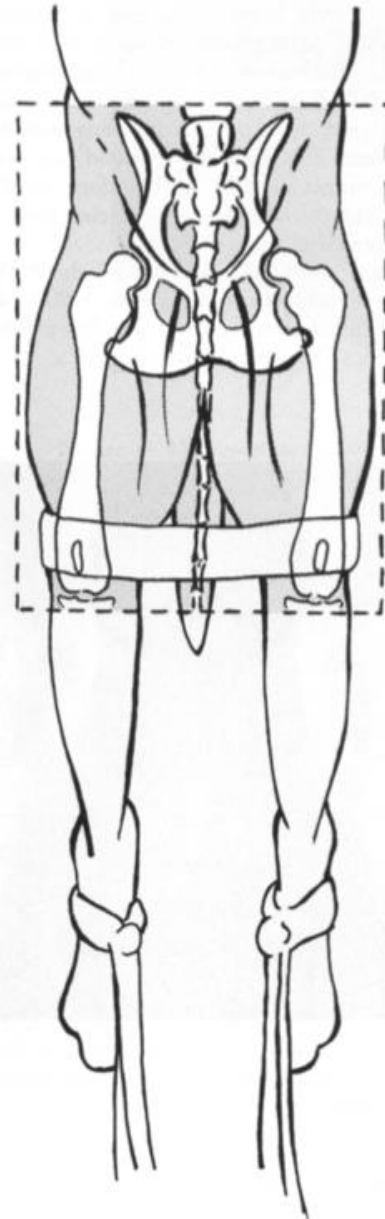
- Την πύελο
- Τα δύο μηριαία
- Τα γόνατα

Σε μία ακτινογραφία !!!

Για τους εκτροφείς υπάρχει ειδικό πρωτόκολλο ώστε οι ακτινογραφίες να στέλνονται στο εξωτερικό για γνωμάτευση.

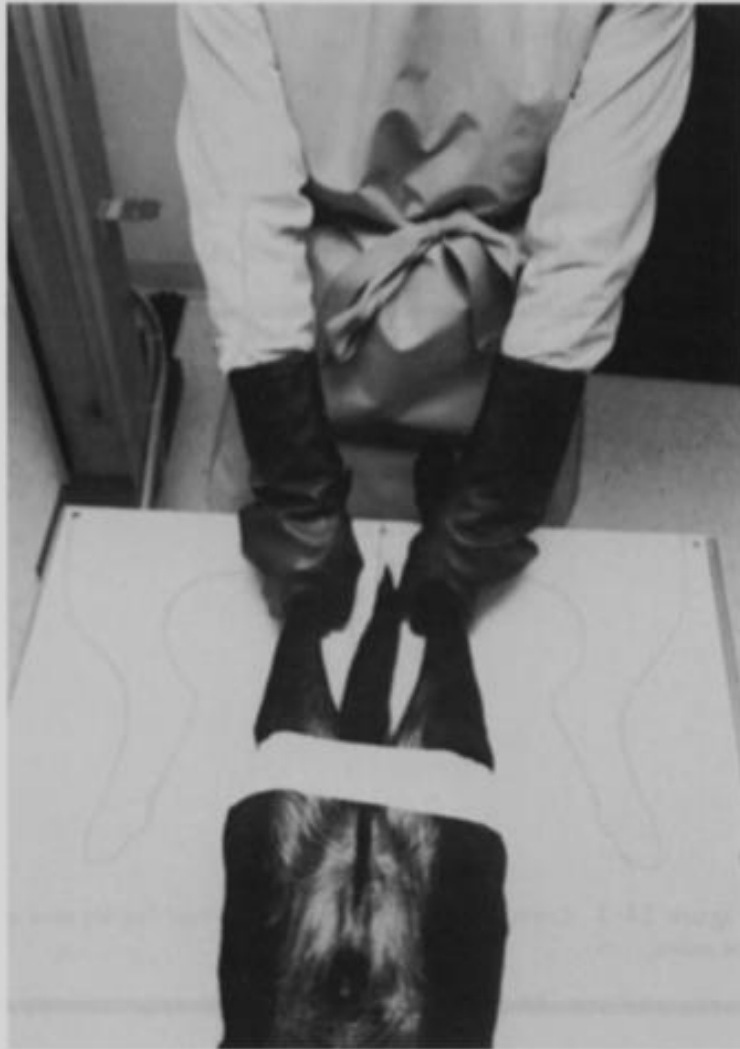

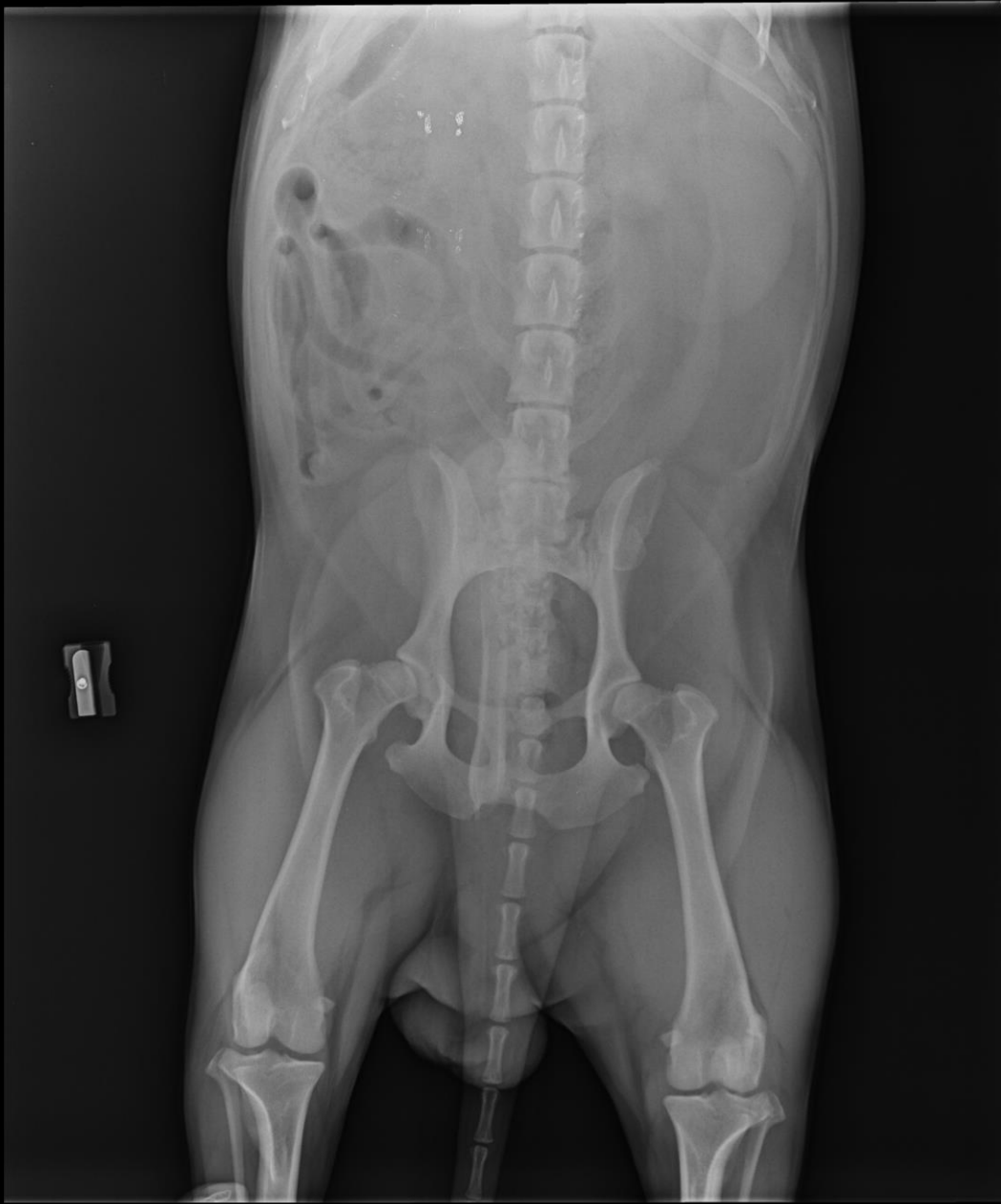Figure 14-8 *Ventrodorsal extended view of the pelvis: If manual restraint is unwarranted or insufficient, gauze or tape can be used around the distal femurs to secure the pelvis in position.*



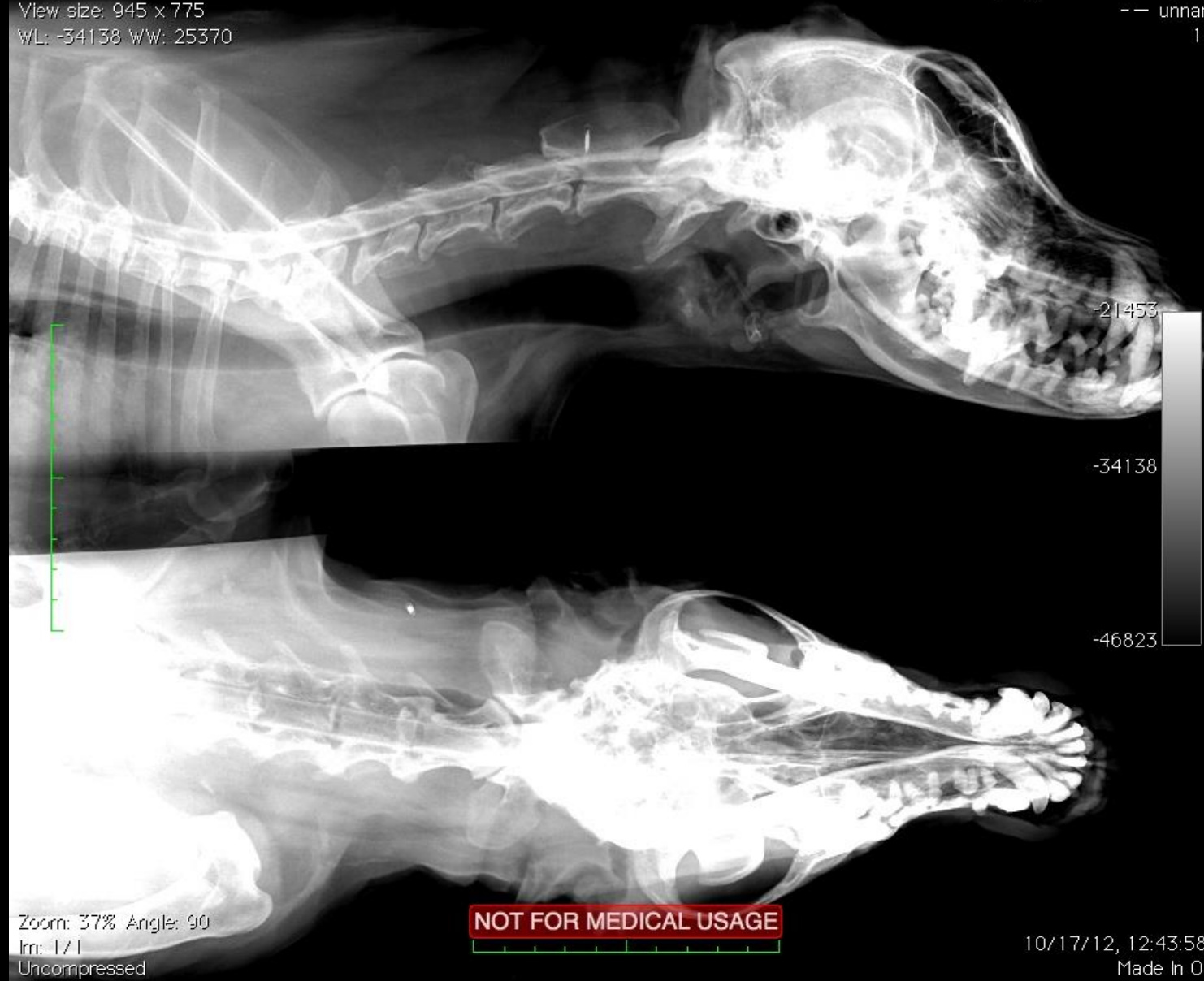

Σπονδυλική Στήλη

- Μας ενδιαφέρει κυρίως η προβολή του μεσοσπονδύλιου δίσκου.
- Οι χωροκατακτητικές αλλοιώσεις και τα κατάγματα είναι πιο εύκολο να διαγνωσθούν με απλή ακτινογραφία ή αξονική.

Image size: 2075 x 2527
View size: 945 x 775
WL: -34138 WW: 25370

Myelogram N.A. 295 (-, -)
-- unnamed
1786
1

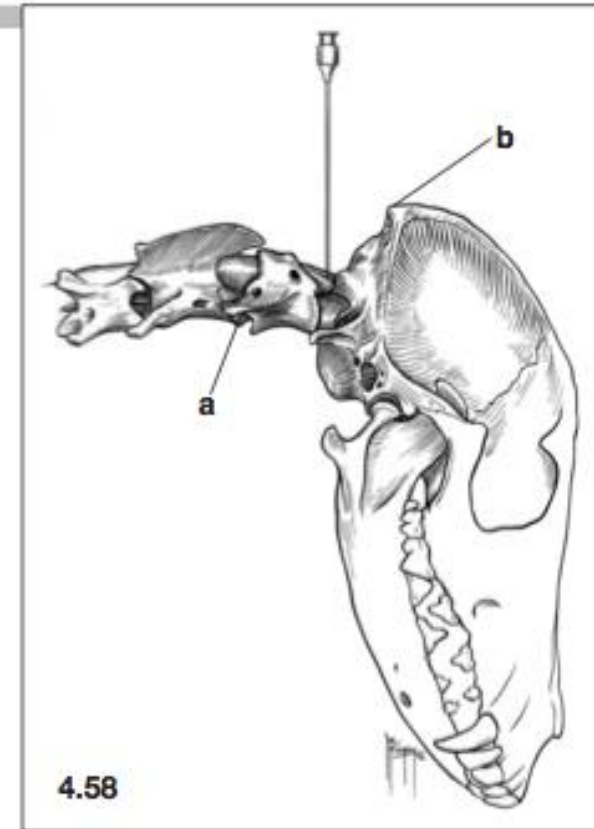
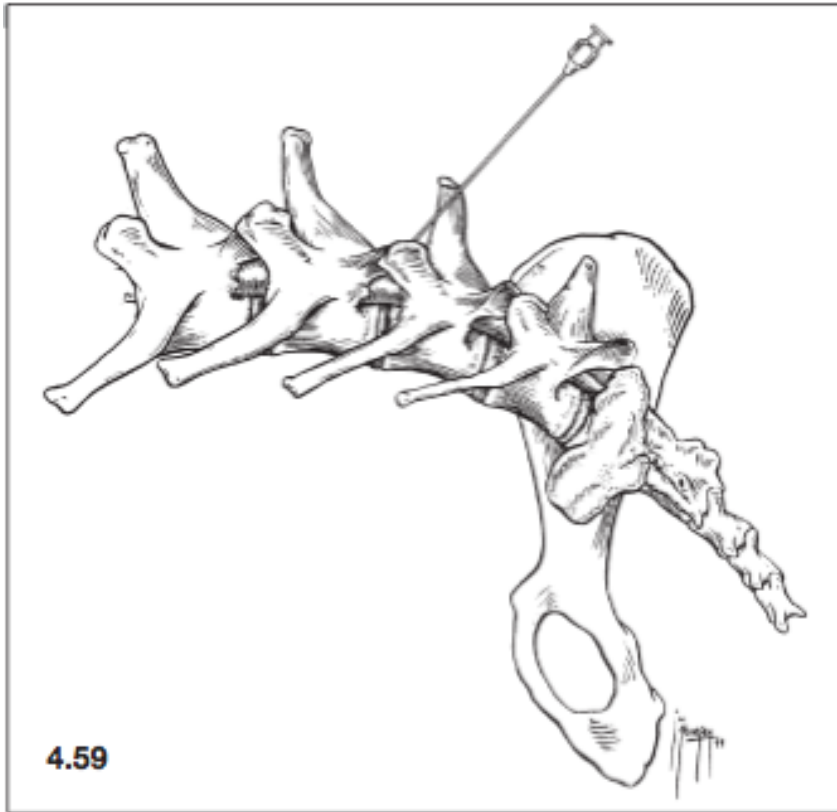


10/17/12, 12:43:58 PM
Made In OsiriX

Εξέταση εκλογής είναι η αξονική μυελογραφία.

- Παρόλο που η μαγνητική έχει μεγάλη ευασθησία και ακρίβεια στην απεικόνιση των ιστών της περιοχής, δεν μπορούμε να ξέρουμε πόσο πολύ πονάει ένας σκύλος και σε πολλαπλές προβολές ΜΔ δεν ξέρουμε ποιά είναι η υπεύθυνη για να χειρουργηθεί ή αν απλά είναι πόνος από οστεοαρθρίτιδα.

Έγχυση σκιαγραφικού στον υπαραχνοειδή χώρο



Για τον αξονικό

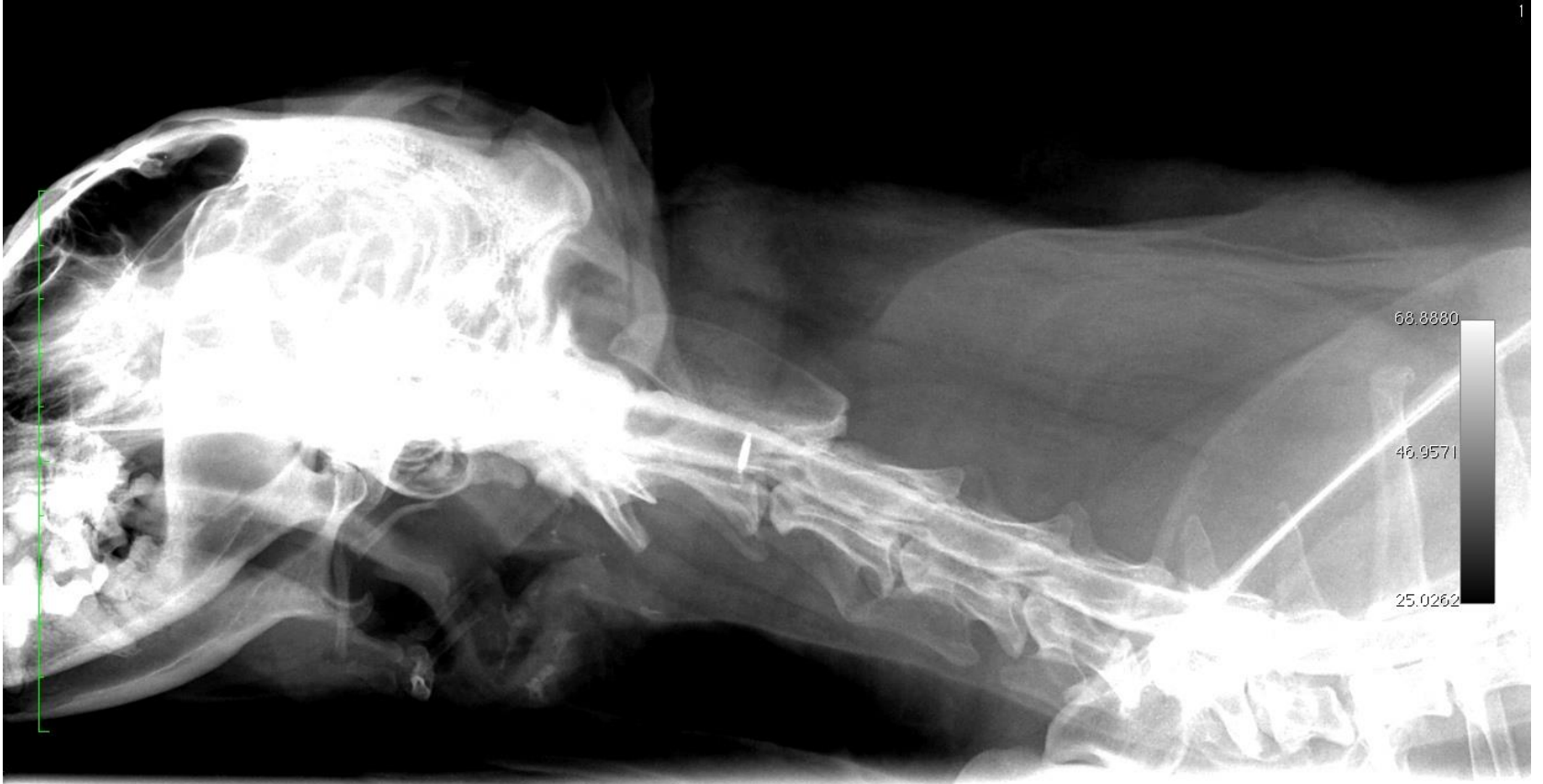Συνήθη στοιχεία 250mAs – 150 KV.

Αν έχουμε προσδιορίσει την περιοχή που μας ενδιαφέρει είναι προτιμότερο η αρχή της σάρωσης να ξεκινάει από το διάφραγμα προς το κεφάλι ή προς την πύελο, ώστε να αποφεύγονται τεχνικά σφάλματα λόγω κίνησης.

Στην Ελλάδα η μυελογραφία ακόμα είναι πιο προσιτή

Image size: 3286 x 2260
View size: 1374 x 945
WL: 46.9571 WW: 43.8618

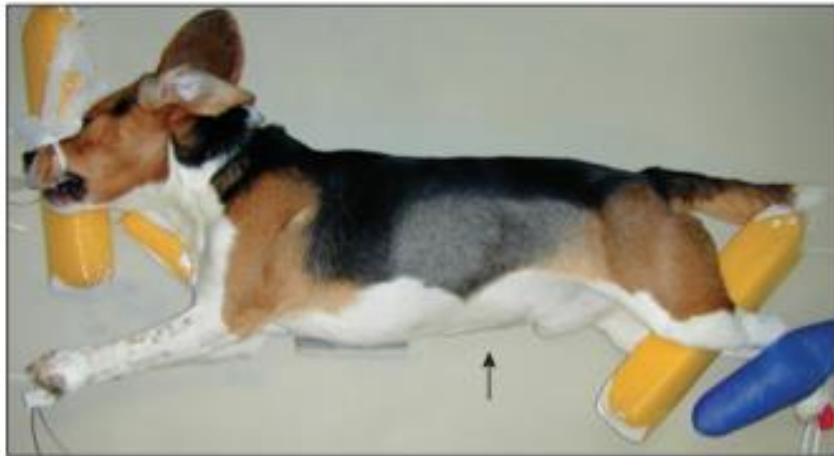
Myelogram N.A. 295 (-, -)
-- unnamed
1786
1



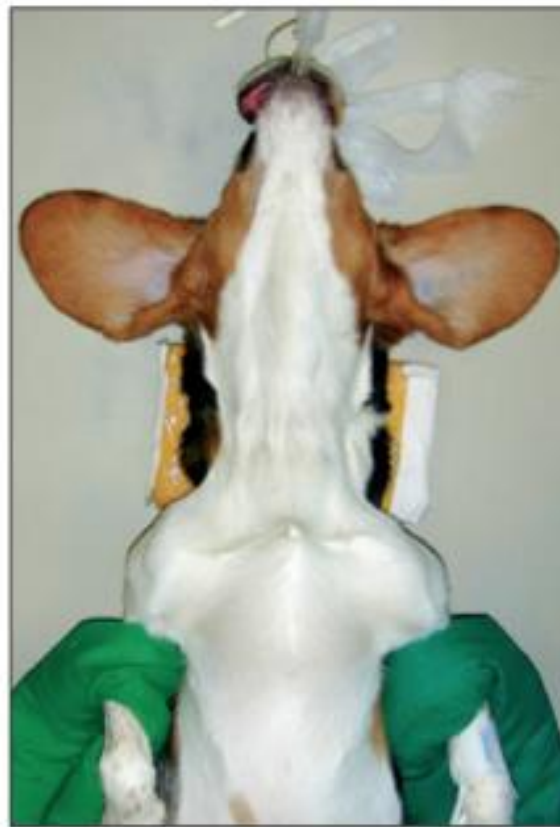Zoom: 12% Angle: 0
Im: 1/1
Uncompressed

NOT FOR MEDICAL USAGE

10/17/12, 12:40:22 P11
Made In OsiriX



4.10 Lateral thoracolumbar spine. The patient is in lateral recumbency with the limbs positioned as shown. Foam wedges are placed under the sternum (arrow) and between the limbs to prevent rotation and under the lumbar vertebrae to avoid sagging. The beam is centered on the area of interest and collimated closely over the spine to reduce soft tissue scatter and improve radiographic quality.



4.7 Ventrodorsal cervical spine. The patient is placed in dorsal recumbency, with the whole body aligned vertically. The beam is centered on the area of interest. It is useful to remove the endotracheal tube for this view, particularly in myelography.

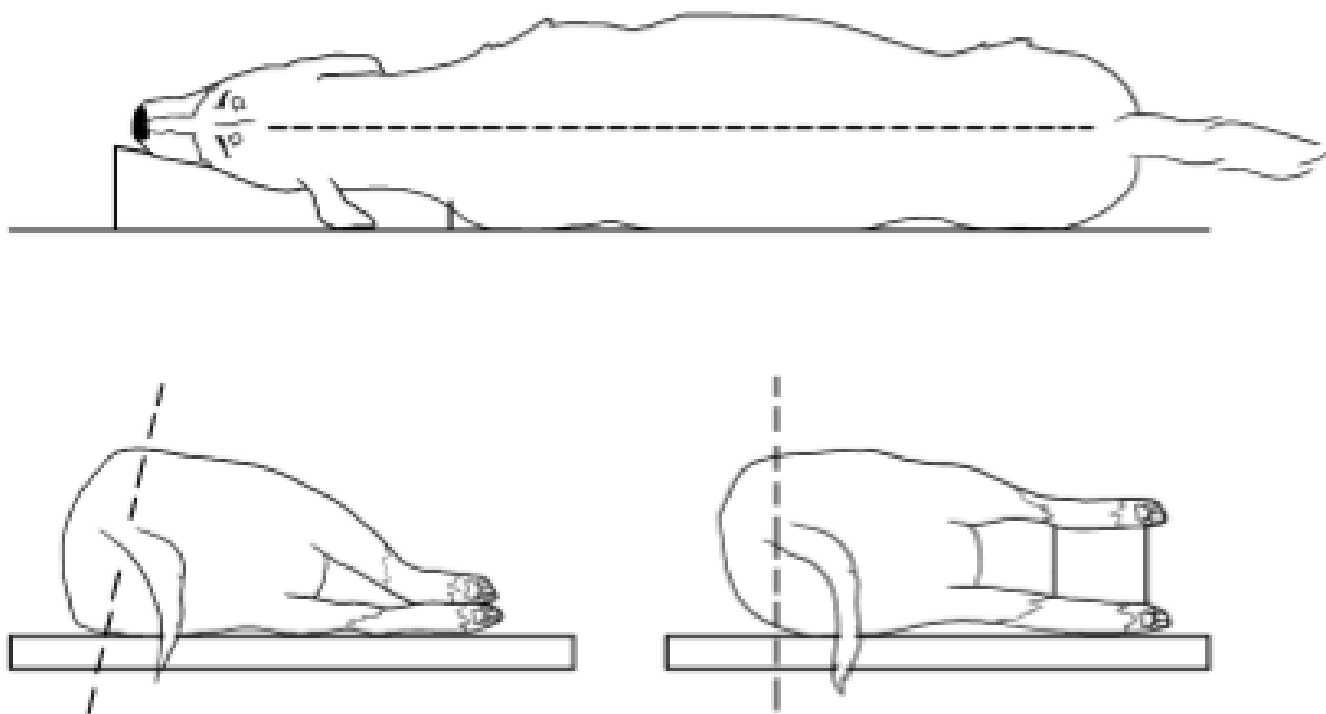
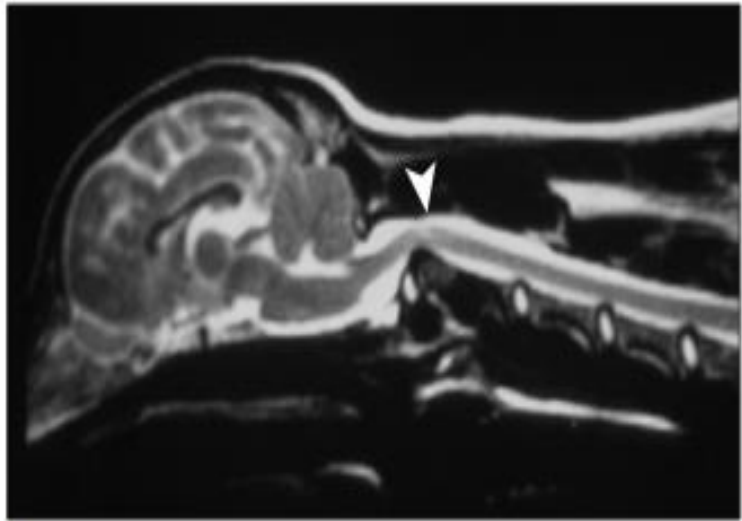
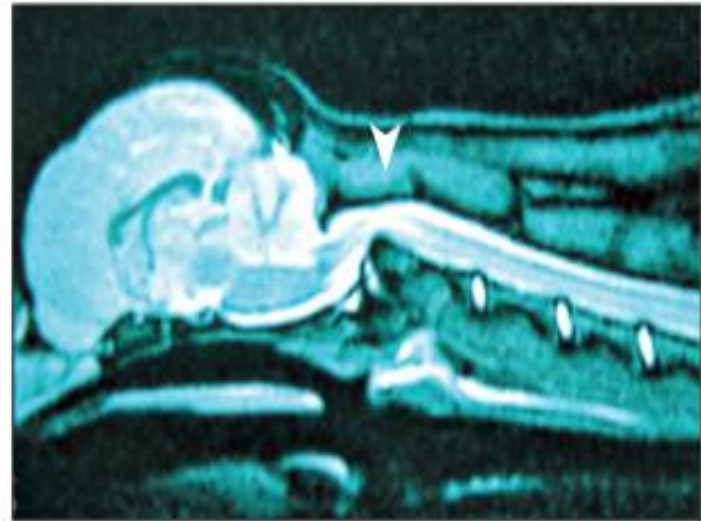

Figure 8.10. Positioning diagram illustrating a patient in a true lateral projection.

MRI



A



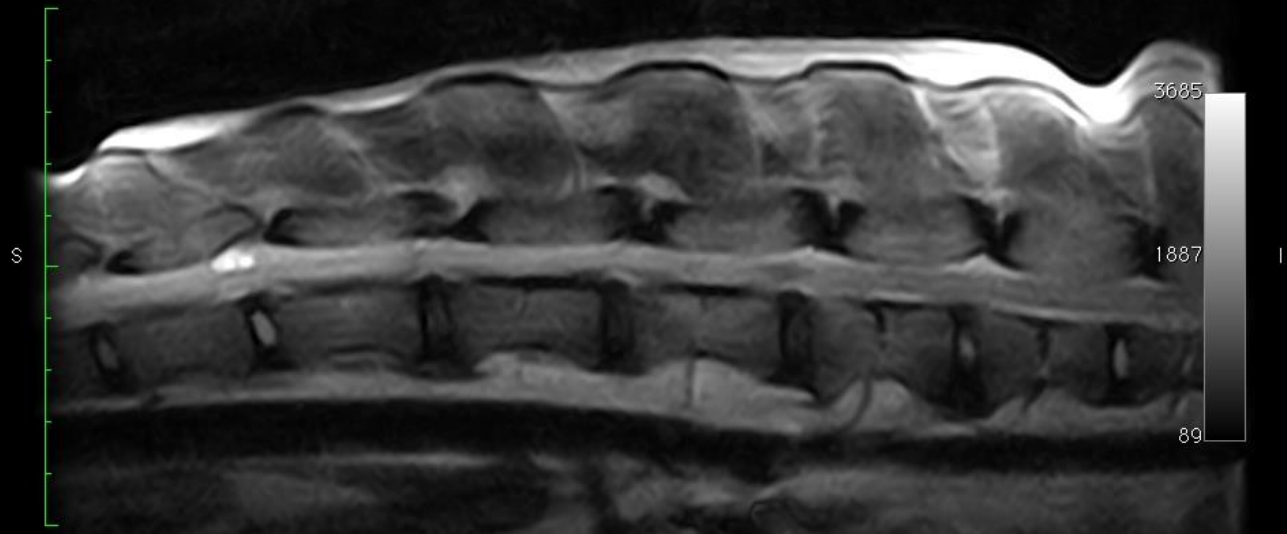
B

9.7 Sagittal MRIs of a dog with atlantoaxial subluxation. **A**: T2-weighted and **B**: short tau inversion recovery (**STIR**) images. Note the high signal intensity (edema) and severe spinal cord compression at C1–C2 (arrowheads).

Image size: 512 x 512
View size: 946 x 946
WL: 1887 WW: 3596

P

Polymeropoulos 6028,404665853 (10 y , 7 y)
Lumbo Sacral Coil 1 — Turbo Spin Echo S
404665610
11



Zoom: 185% Angle: 0
Im: 4/9 (R -> L)
Uncompressed
Thickness: 3.50 mm Location: 3.03 mm

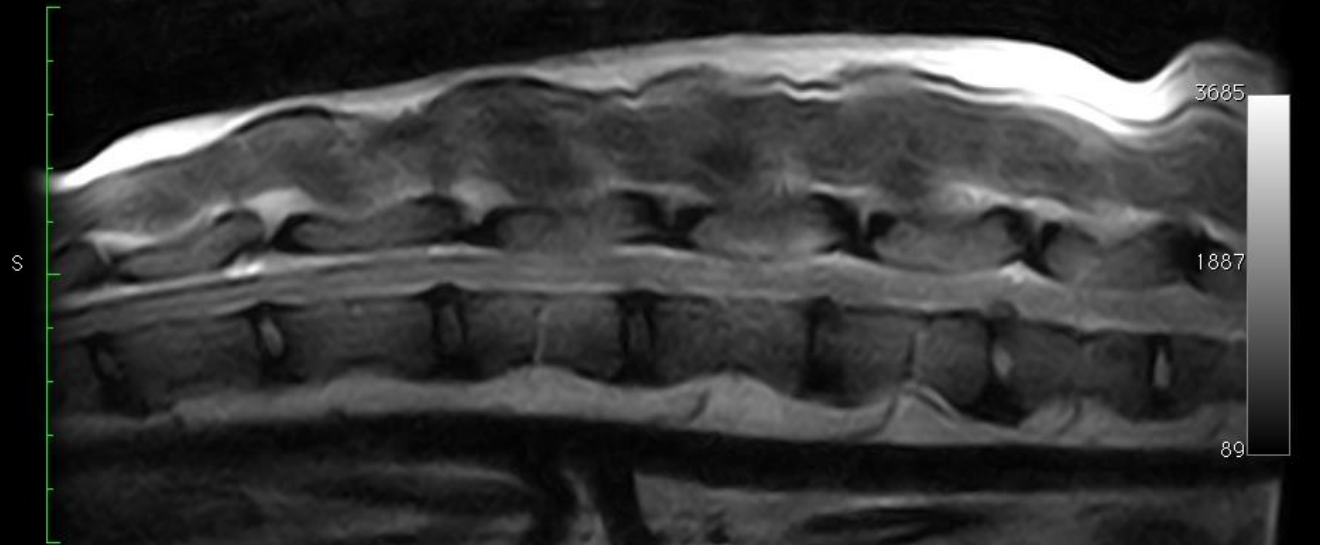
NOT FOR MEDICAL USAGE

TE: 90 TR: 3000
FS: 0.25
11/27/12, 4:58:55 PM
Made In OshIX

Image size: 512 x 512
View size: 946 x 946
WL: 1887 WW: 3596

P

Polymeropoulos 6028.404665853 (10 y , 7 y)
Lumbo Sacral Coil 1 — Turbo Spin Echo S
404665610
11



Zoom: 185% Angle: 0
Im: 5/9 (R -> L)
Uncompressed
Thickness: 3.50 mm Location: 6.83 mm

NOT FOR MEDICAL USAGE



A

TE: 90 TR: 3000
FS: 0.25
11/27/12, 4:58:55 PM
Made In OsiriX

Image size: 512 x 512
View size: 946 x 946
WL: 1251 WW: 2492

P

Polymeropoulos 6028.404665853 (10 y , 7 y)
Lumbo Sacral Coil 1 — Spin Echo T1, TE = 26 ms
404665610
7

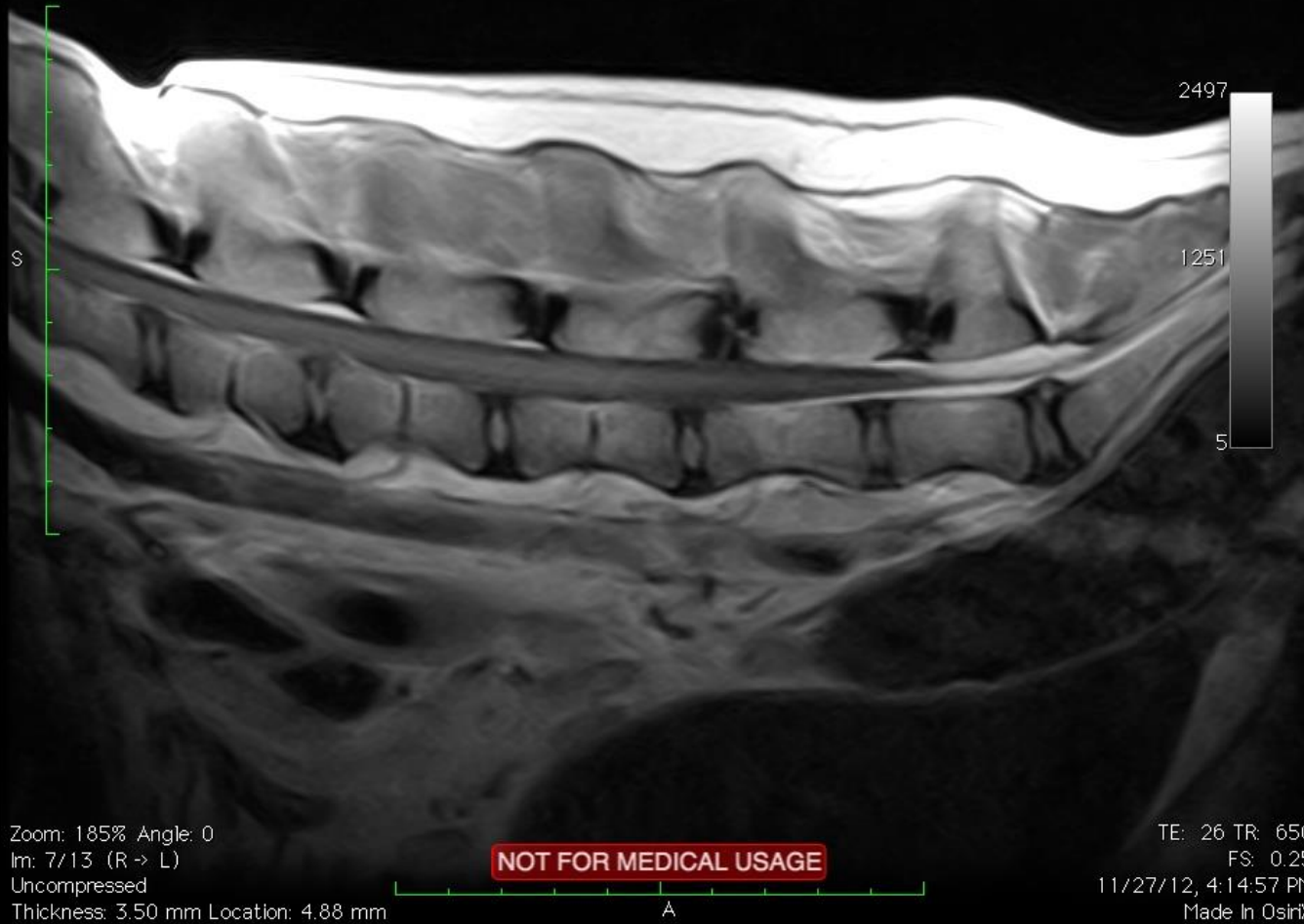
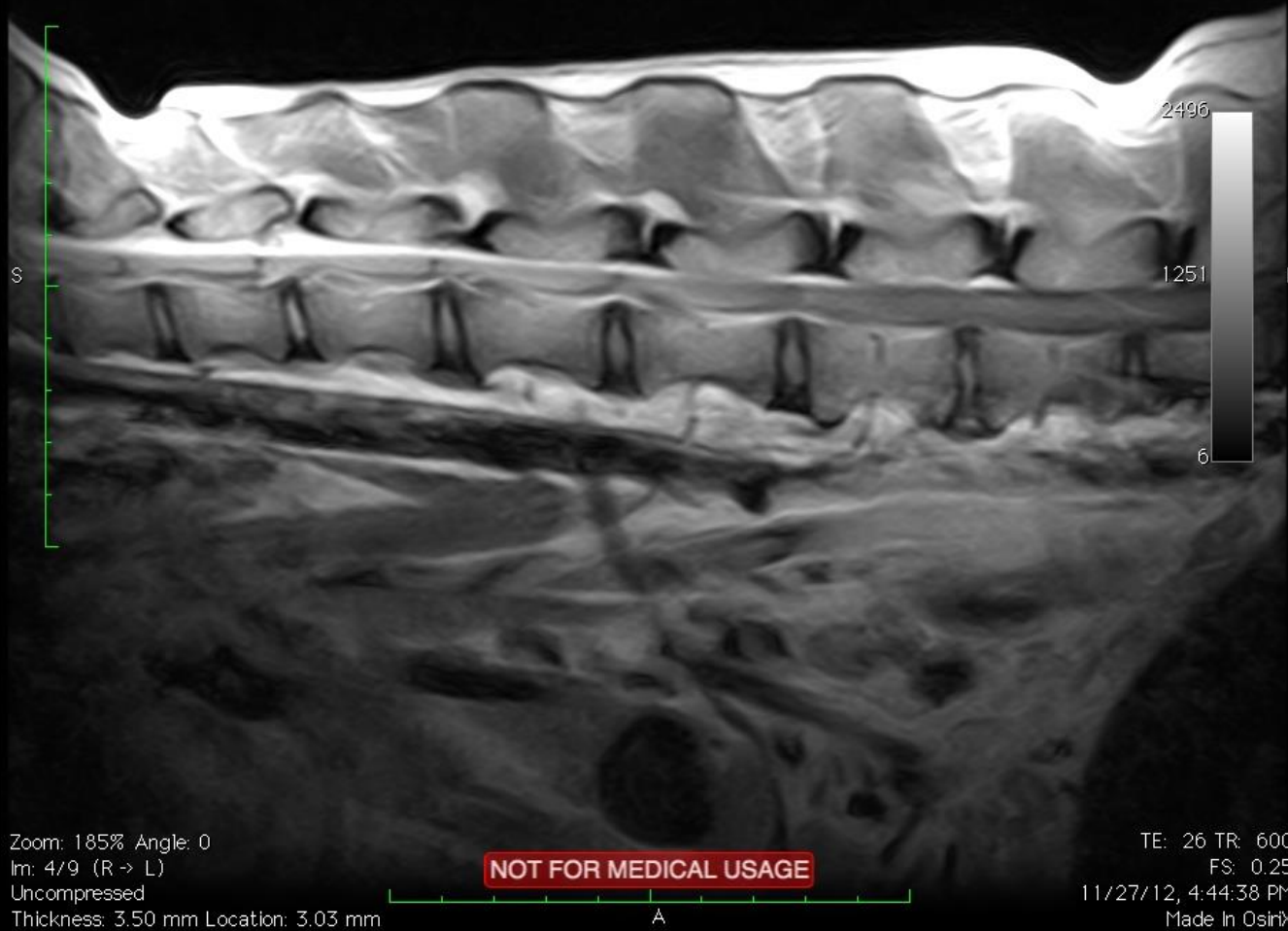

Image size: 512 x 512
View size: 946 x 946
WL: 1251 WW: 2491

P

Polymeropoulos 6028.404665853 (10 y , 7 y)
Lumbo Sacral Coil 1 — Spin Echo T1, TE = 26 ms
4046656 10
10

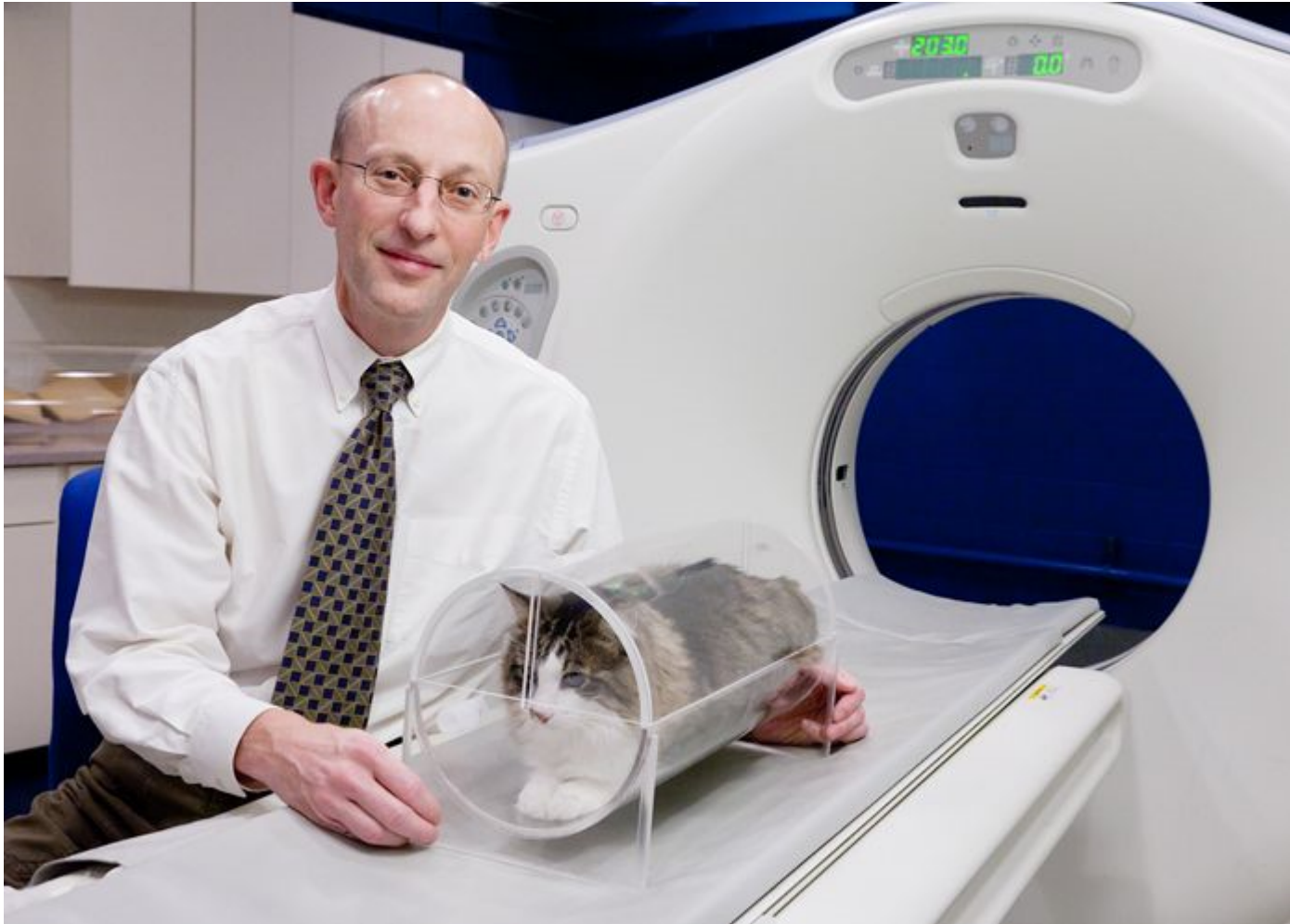

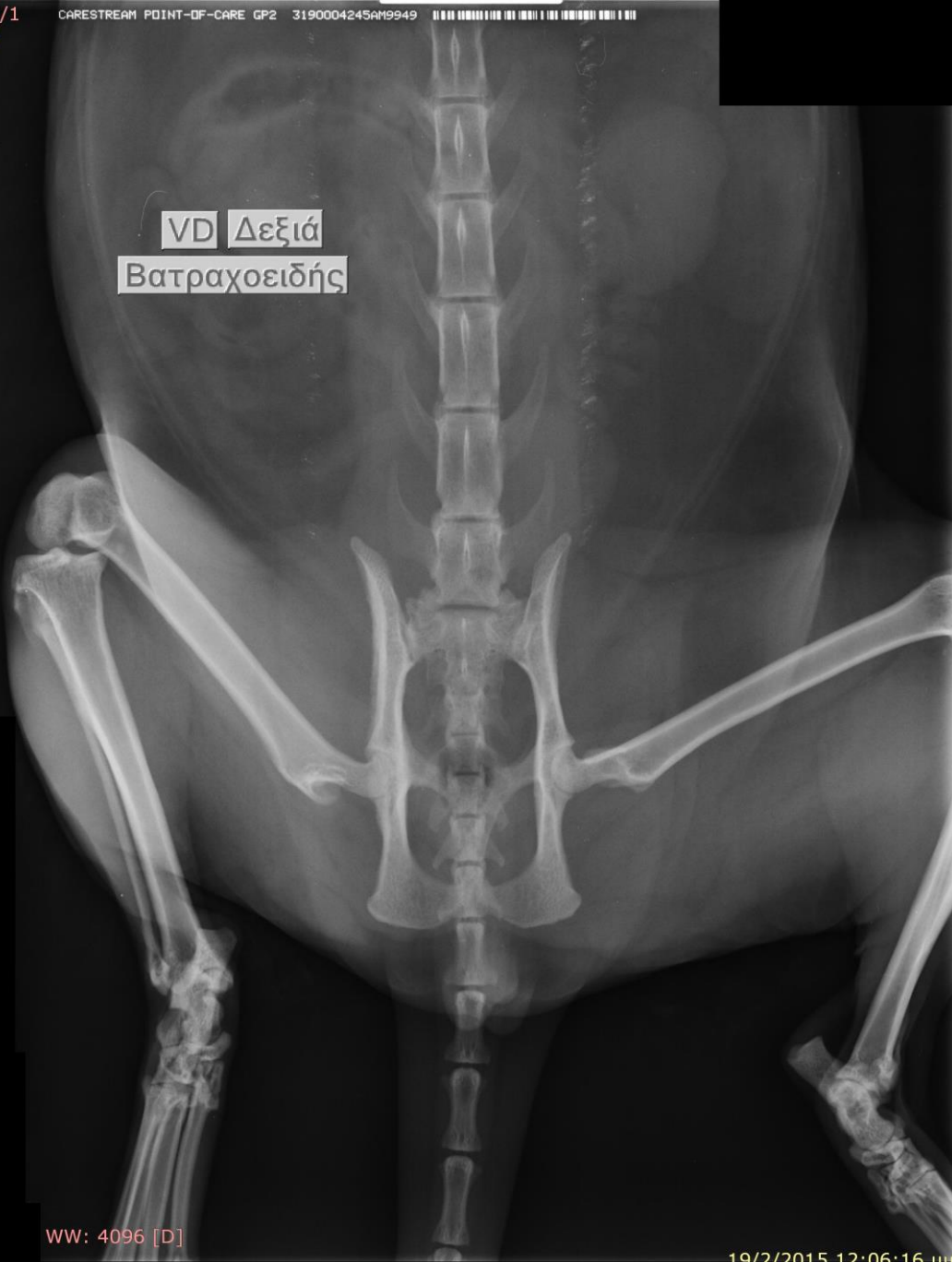Γάτα



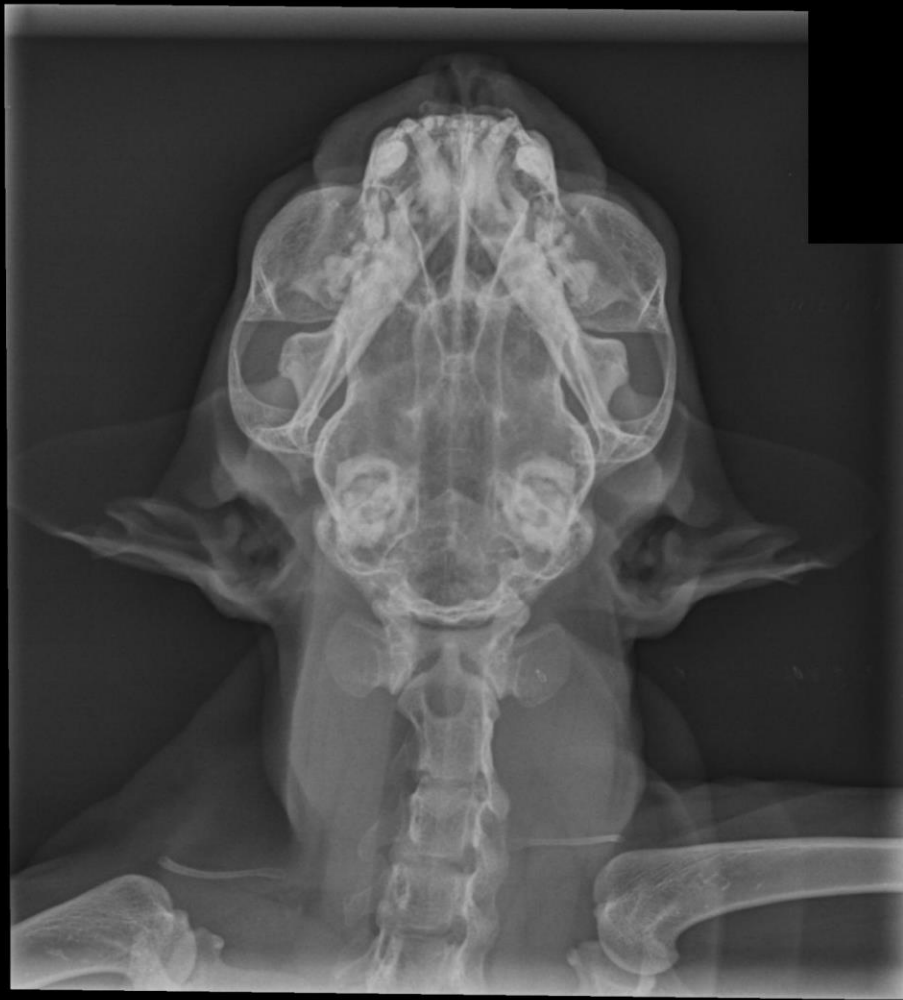- Δεν έχει συχνές συγγενείς παθήσεις του μυοσκελετικού συστήματος.
- Τα περισσότερα περιστατικά αφορούν ατυχήματα από πτώσεις ή τροχαία.
- Μεγάλη σημασία η συγκράτηση και ο χειρισμός.
- **Ένα φοβισμένο ζώο που πονάει μπορεί να γίνει πολύ επικίνδυνο!!!**

Τρόποι συγκράτησης





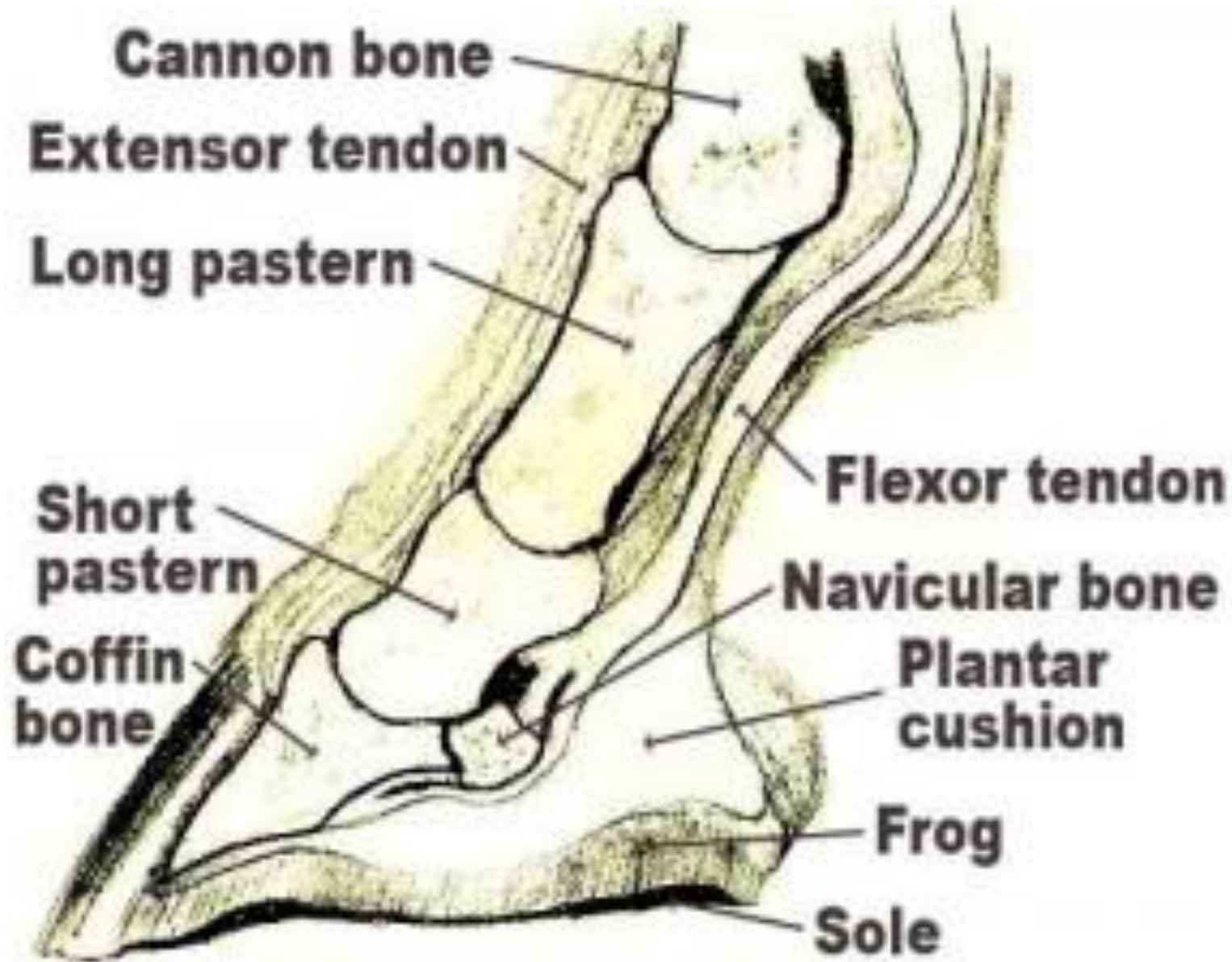
VD Δεξιά
Βατραχοειδής



Άλογο



- Οι πιο συχνές παθήσεις αφορούν τα πόδια.
 - Ενδονυχίτιδα
 - Παθήσεις του ελάσσονος σησαμοειδούς
- Δυσκολία στη συγκράτηση
- Δυσκολία στην απεικόνιση
- Πολλές λήψεις υπό πολλές γωνίες
- **Πρέπει να βγαίνει το πέταλο**



BEAM CENTER: Over center of second phalanx just above coronary band

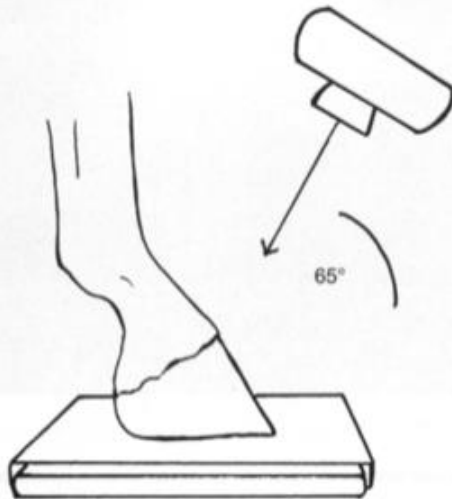


Figure 19-10 Correct positioning for the dorsopalmar oblique view of the navicular bone with the patient standing on a cassette tunnel.

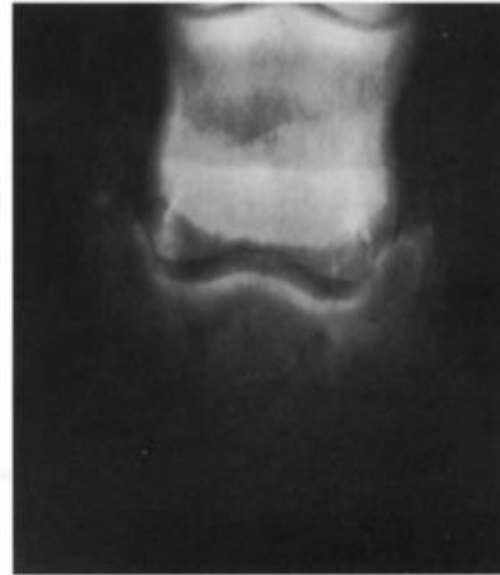


Figure 19-12 Radiograph of the dorsopalmar oblique view of the navicular bone.

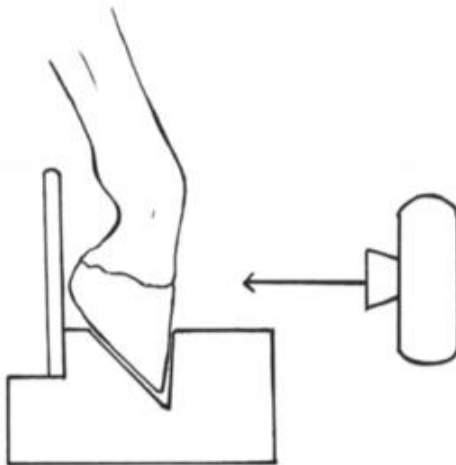


Figure 19-11 Correct positioning for the dorsopalmar oblique view of the navicular bone with the dorsal wall of the hoof held in a vertical position with the use of a wood block.


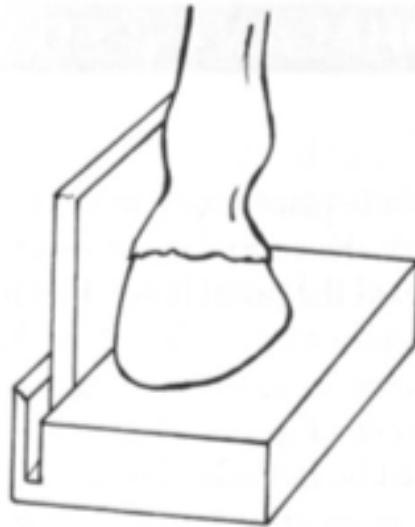


Figure 19-1 *A cassette holder used for equine radiography.*



BEAM CENTER: Over area of interest

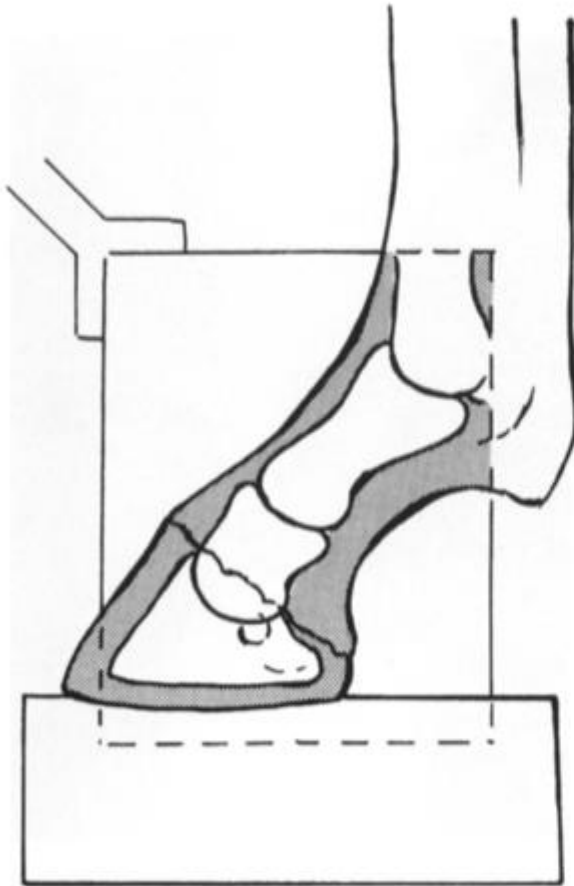


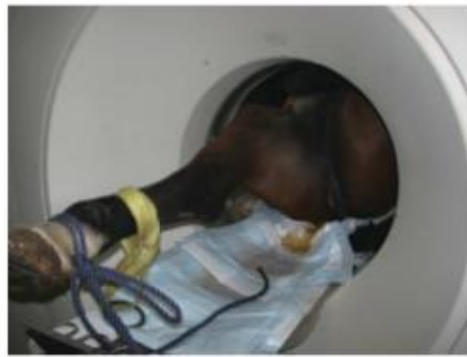
Figure 19-15 *Correct positioning for the lateral view of the proximal phalanges.*

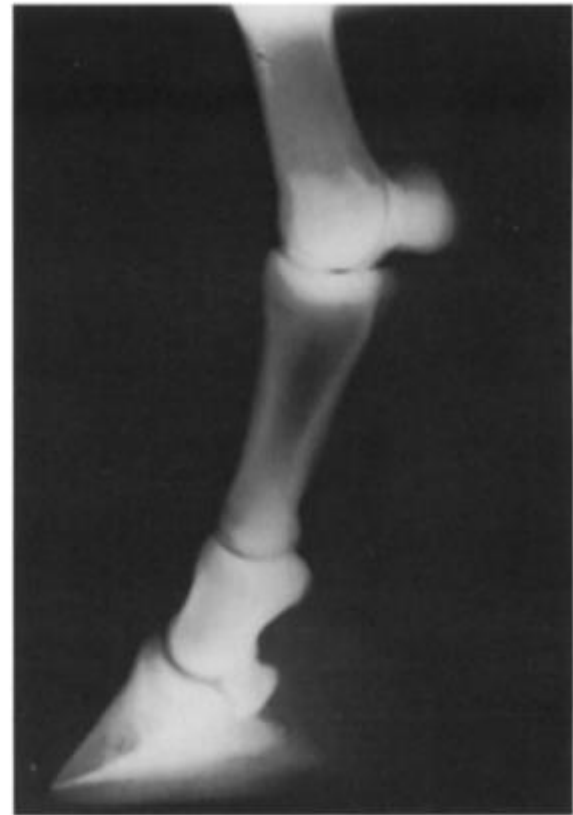
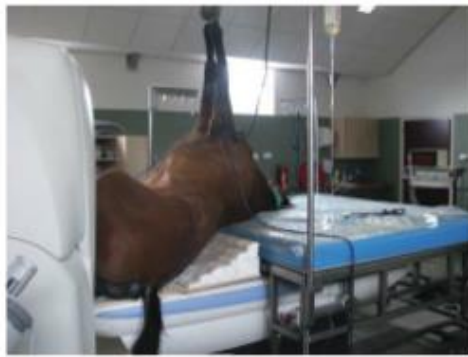
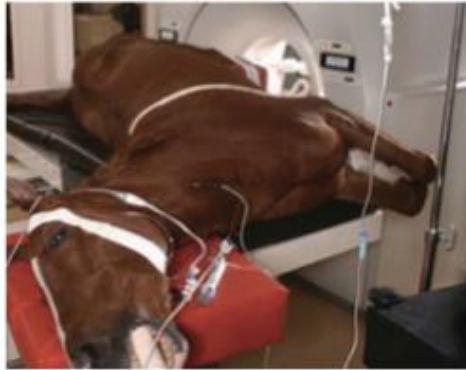Figure 19-16 *Radiograph of the lateral view of the proximal phalanges.*



A



B



C

Figure 39.1 A CT room must be large enough to allow scanning of horses in (A,B) dorsal/dorsolateral decubitus (head and neck, stifle) as well as (C) in lateral decubitus (lower limbs) (images courtesy of H.E. Bergman, Lingehoeve, Netherlands).

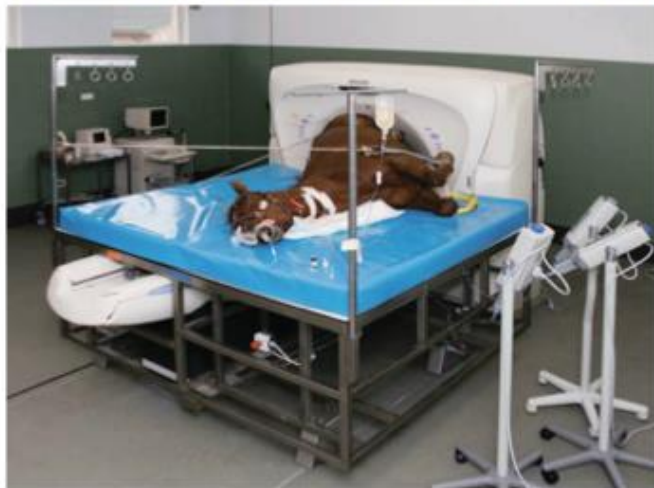

Figure 39.2 CT table specifically designed for horses (image courtesy of H.E. Bergman, Lingehoeve, Netherlands).



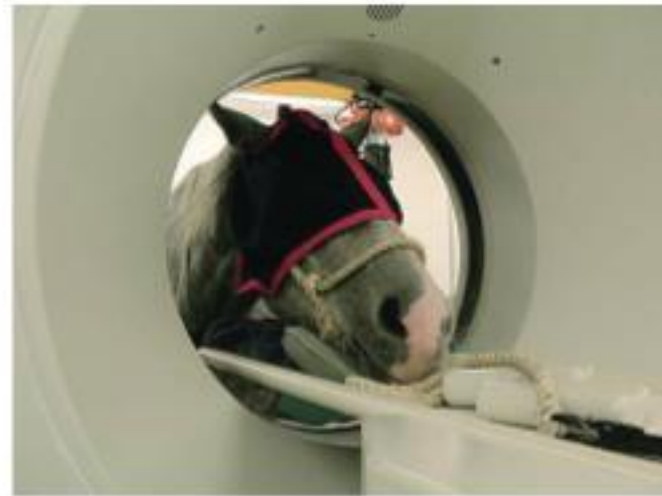A



C



B




D

Figure 39.3 CT examination of the head and neck can be performed with a fixed CT on the standing horse. (A) A pit has been built right in front of the gantry CT scanner. (B) Horse standing in the pit during scanning. (C,D) Position of the head of the horse in the gantry during scanning (images courtesy of S.E. Powell, Rossdales Equines Diagnostic Centre, Suffolk, UK).



A



B

Figure 39.4 Peripheral quantitative computed tomography scanner designed to image the limbs of the horse, both in standing (A) and recumbent (B) position (image courtesy of Clinique Desbrosses, France).



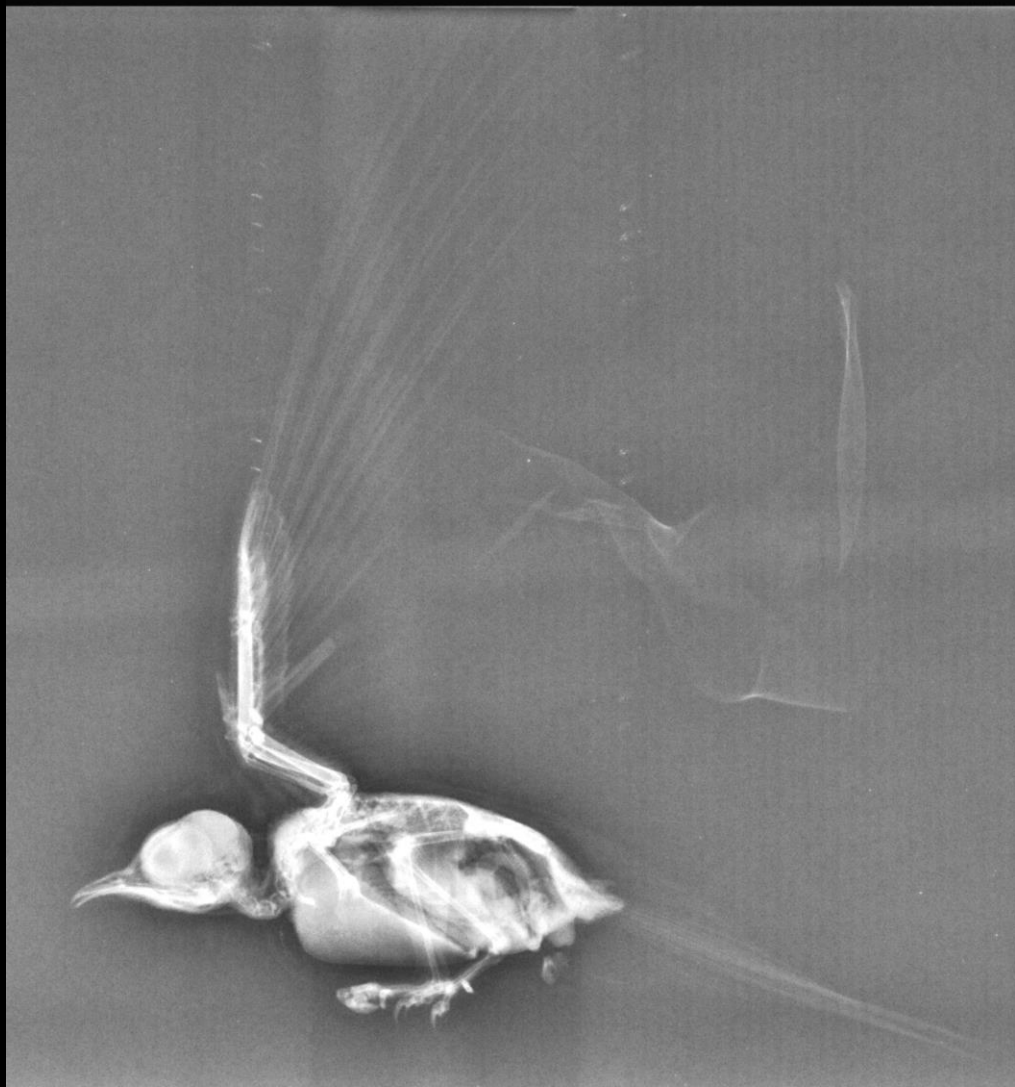
Exotics



wiseGEEK

- Πτηνά (κατάγματα)
- Τρωκτικά + Λαγόμορφα (Δόντια)
- Ερπετά (κατάγματα, οστεοδυστροφίες)





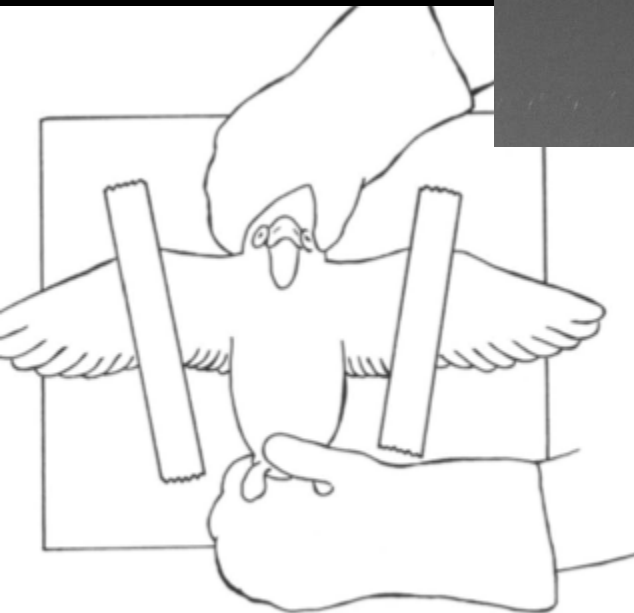


Figure 20-2 *Manual restraint of an avian patient.*

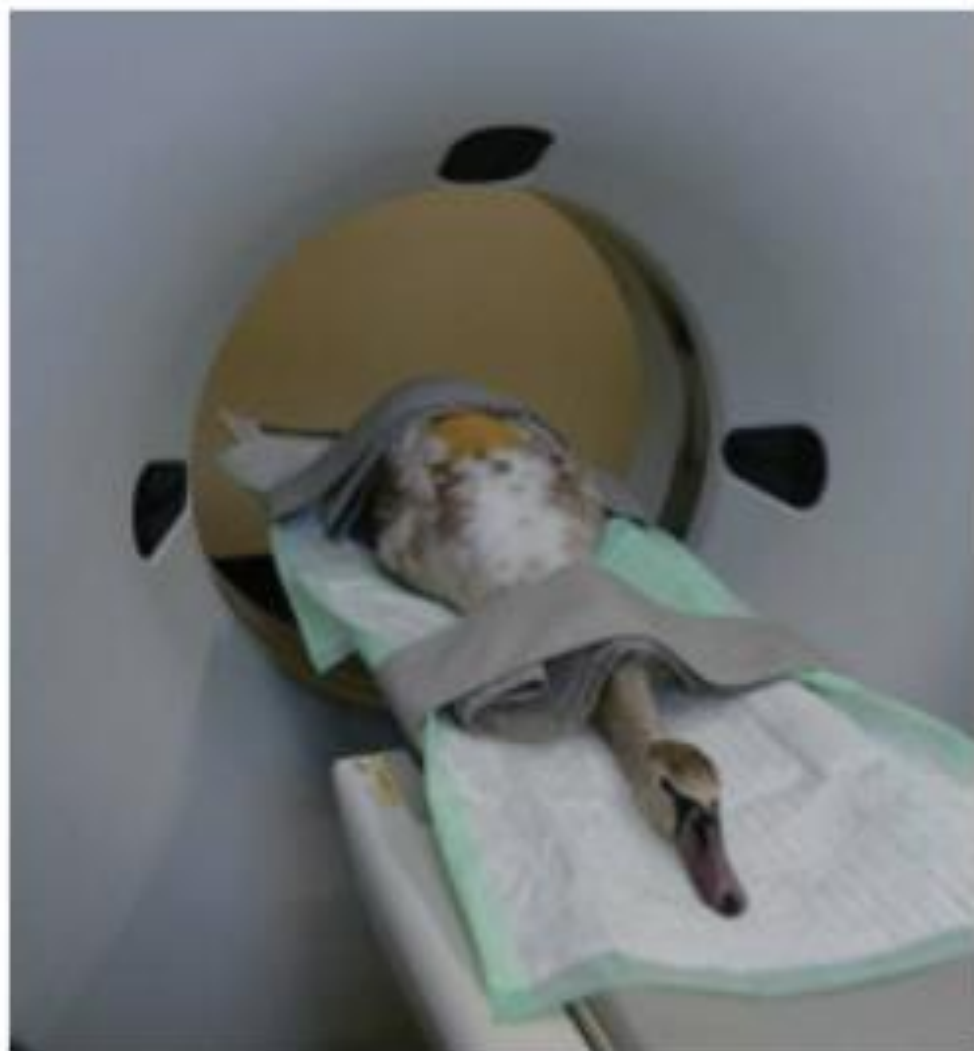

Figure 49.1 Conscious, but weak mute swan (*Cygnus olor*) positioned within the gantry.

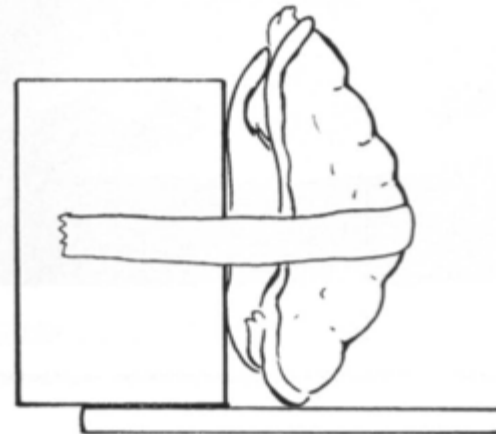
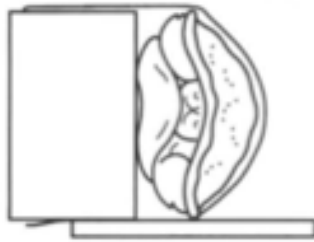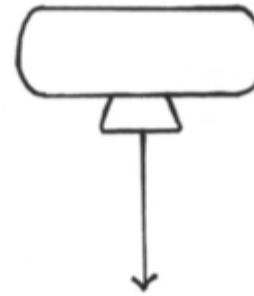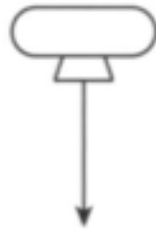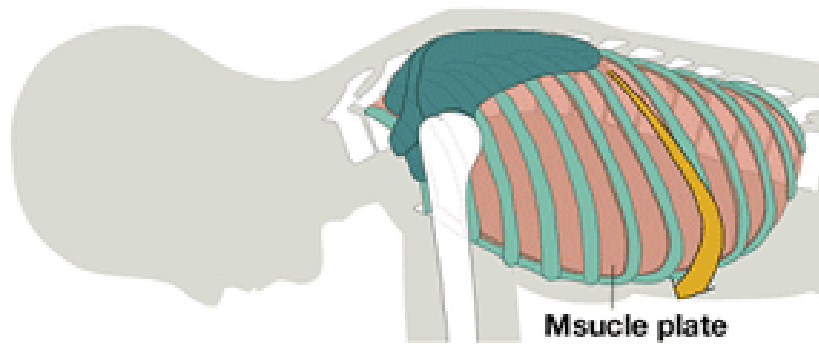
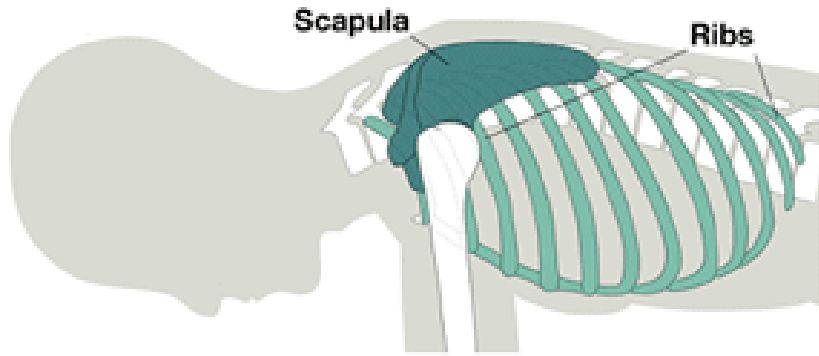
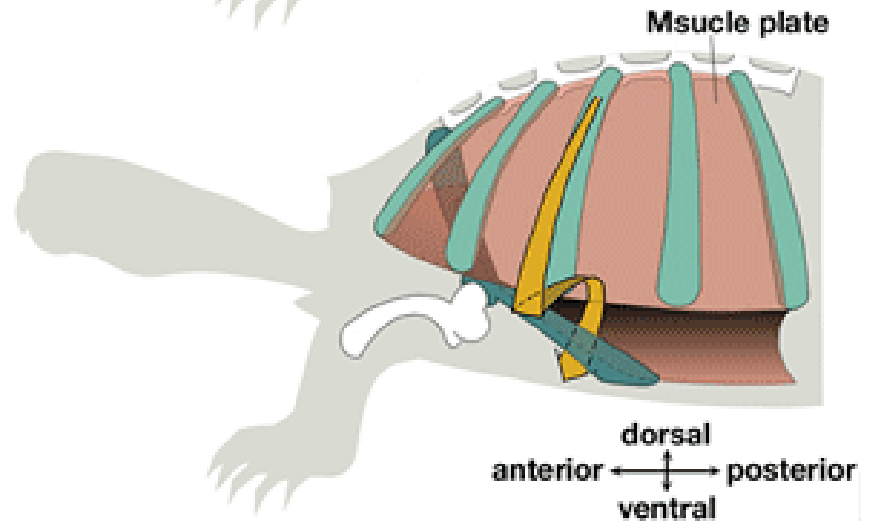
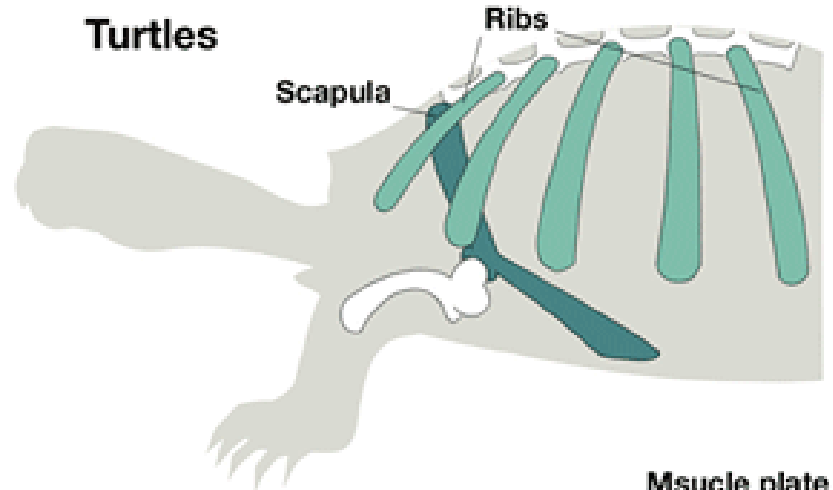


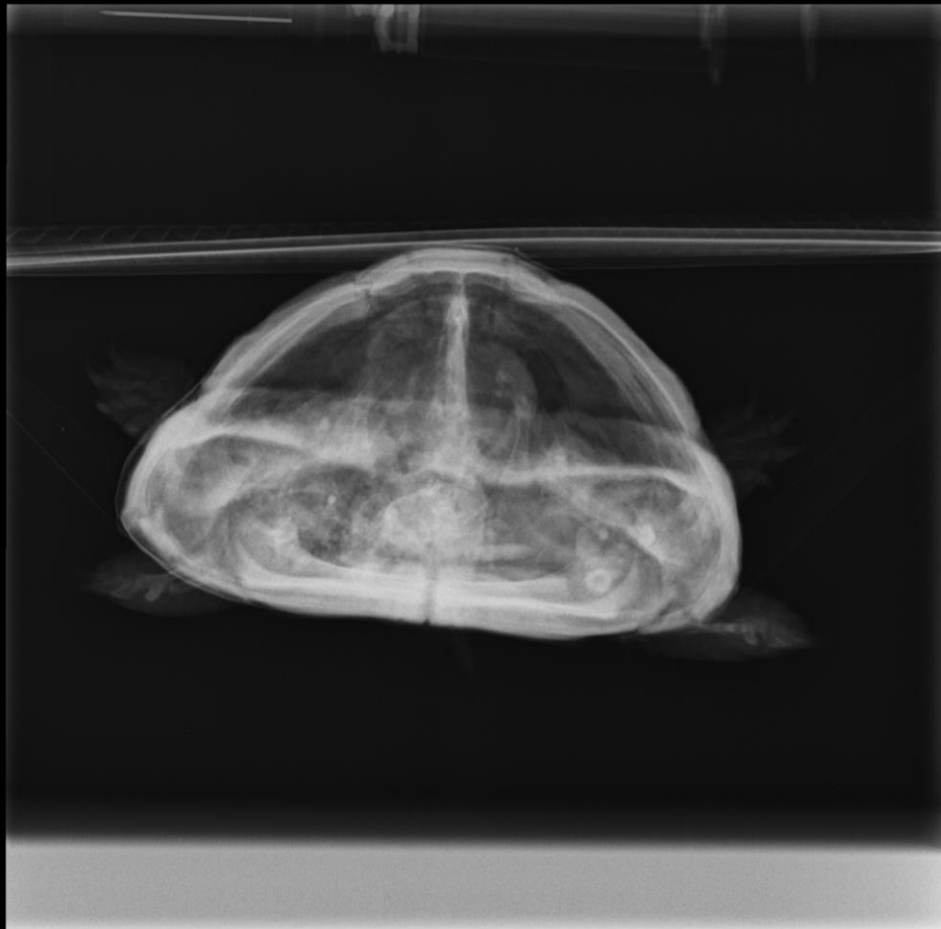Figure 20-17 *Correct positioning for a whole-body lateral view of a turtle with the use of a rack.*

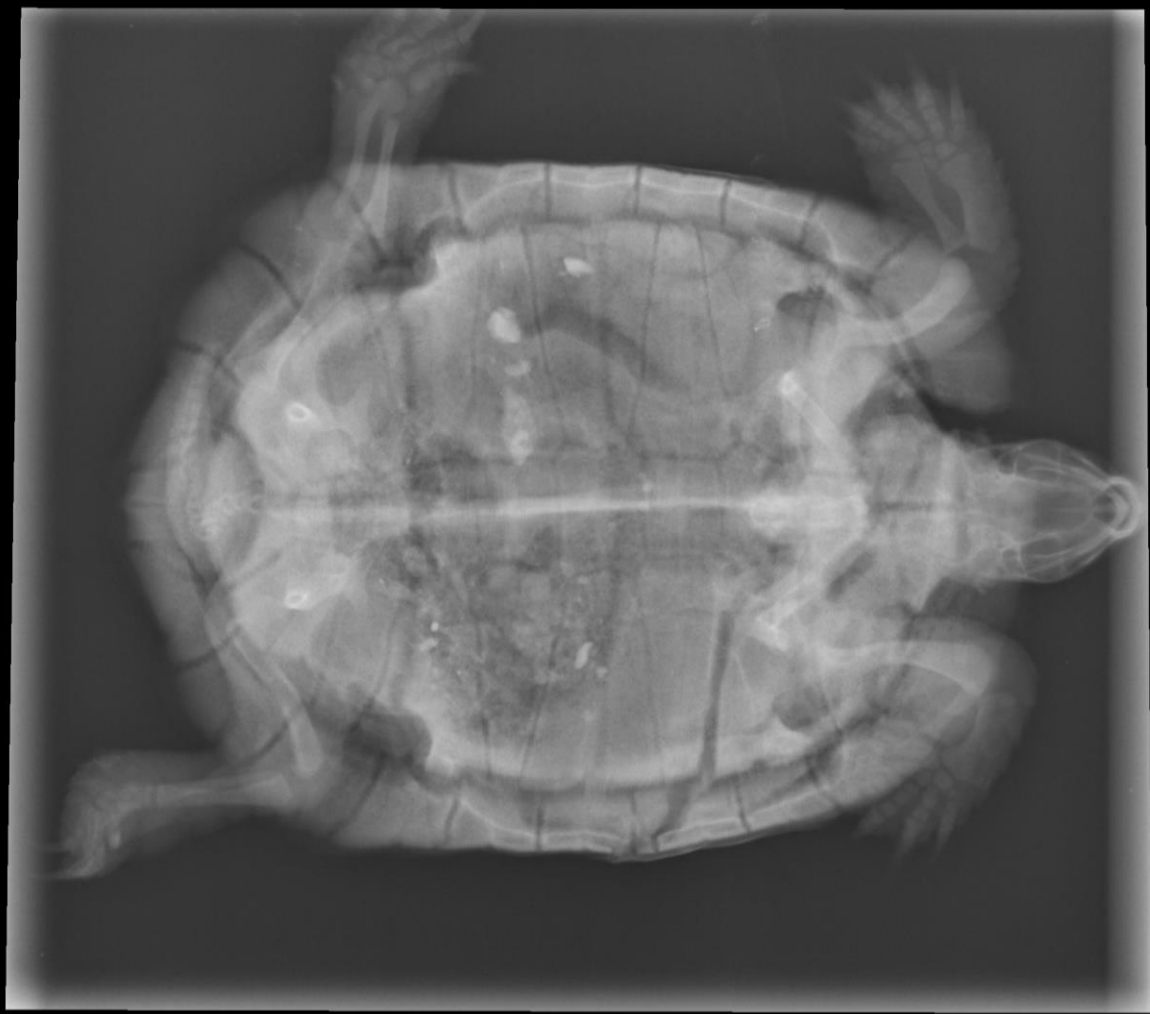Human

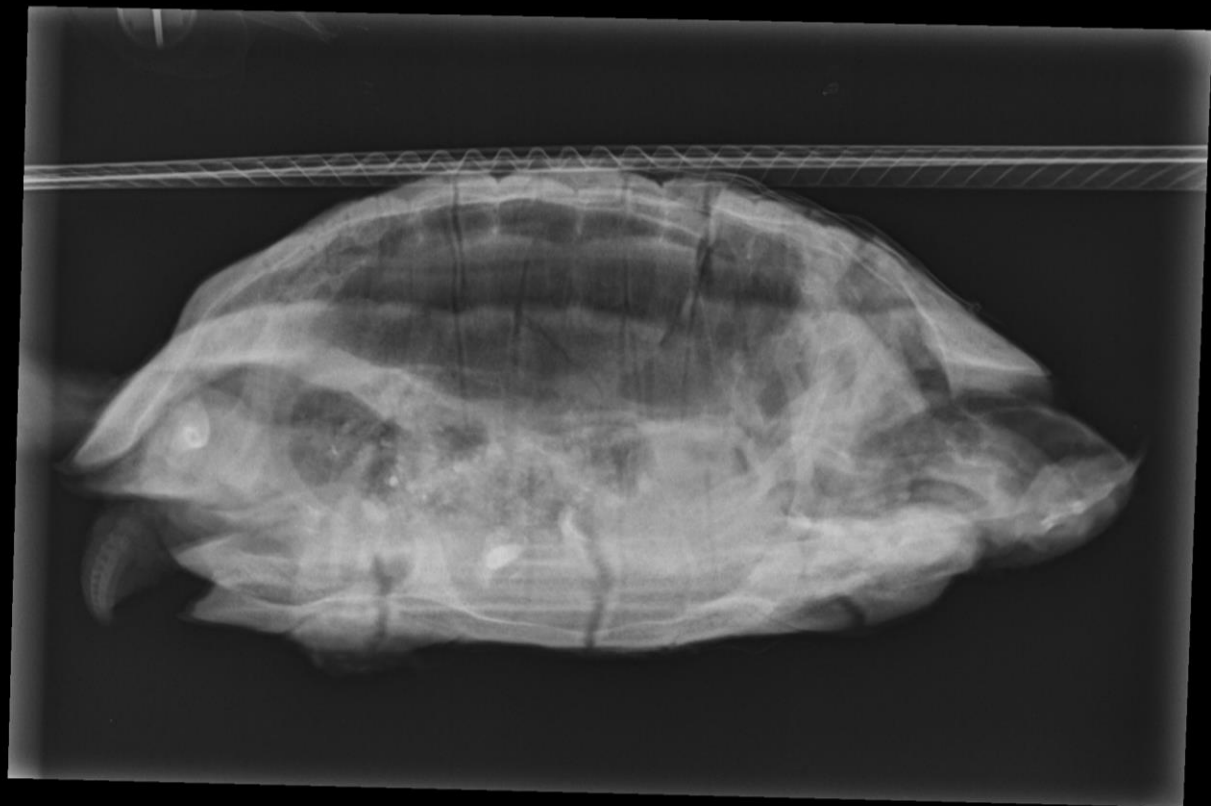

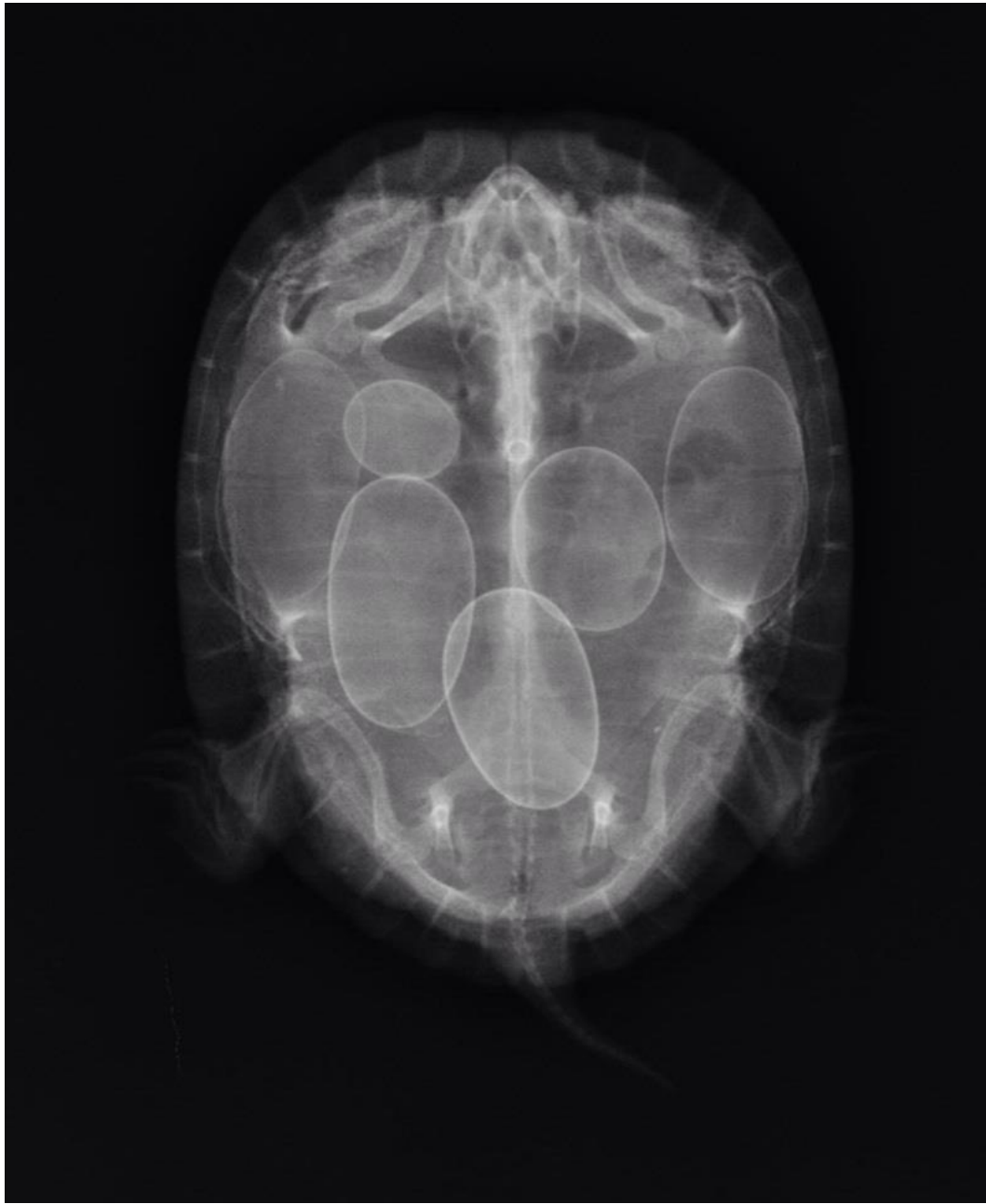Turtles











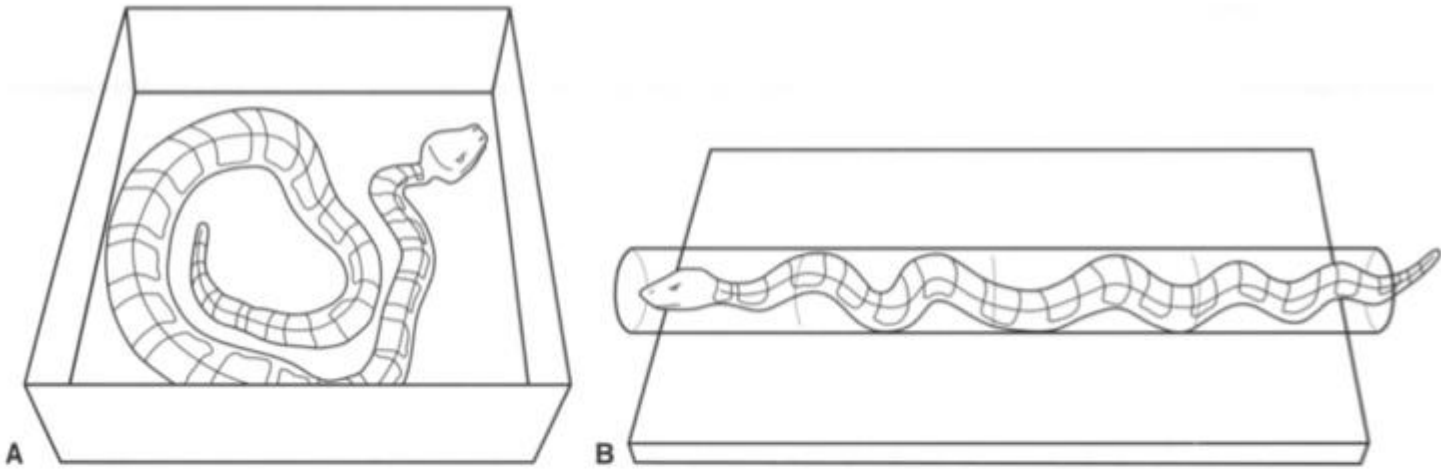


Figure 20-25 *Correct positioning for the whole-body dorsoventral view of a snake. A, In a box. B, In a clear plastic tube.*

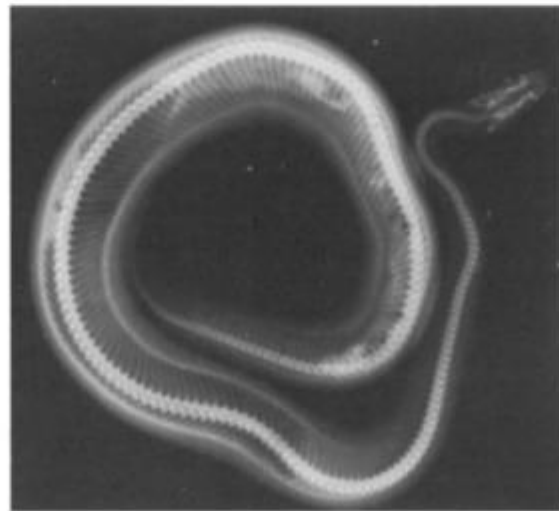


Figure 20-26 *Radiograph of the whole-body dorsoventral view of a snake.*

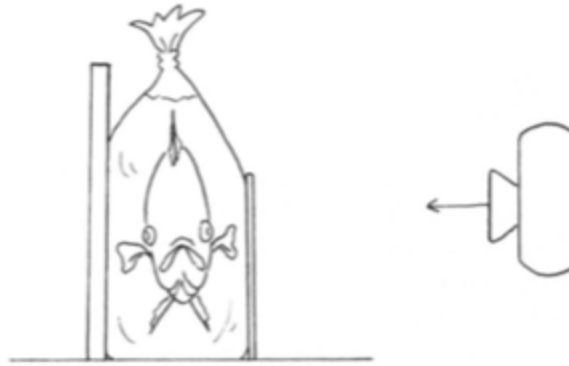
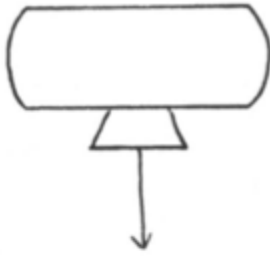


Figure 20-30 Correct positioning for a whole-body lateral view of a fish with the use of a bagful of water placed next to a cassette in a vertical position. A horizontal x-ray beam is used.

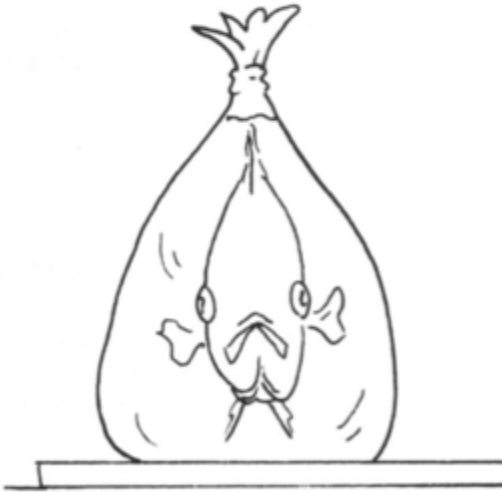


Figure 20-29 Correct positioning for a whole-body dorso of a fish with the use of a bagful of water placed on a cassette.

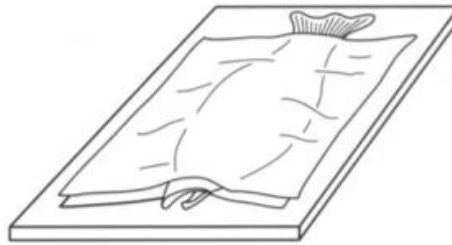

Figure 20-31 Correct positioning for a whole-body lateral view of a fish with the use of a wet paper towel wrapped around the fish.

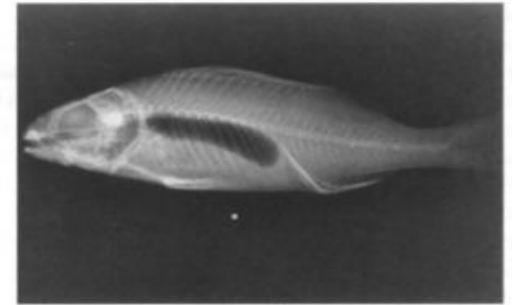
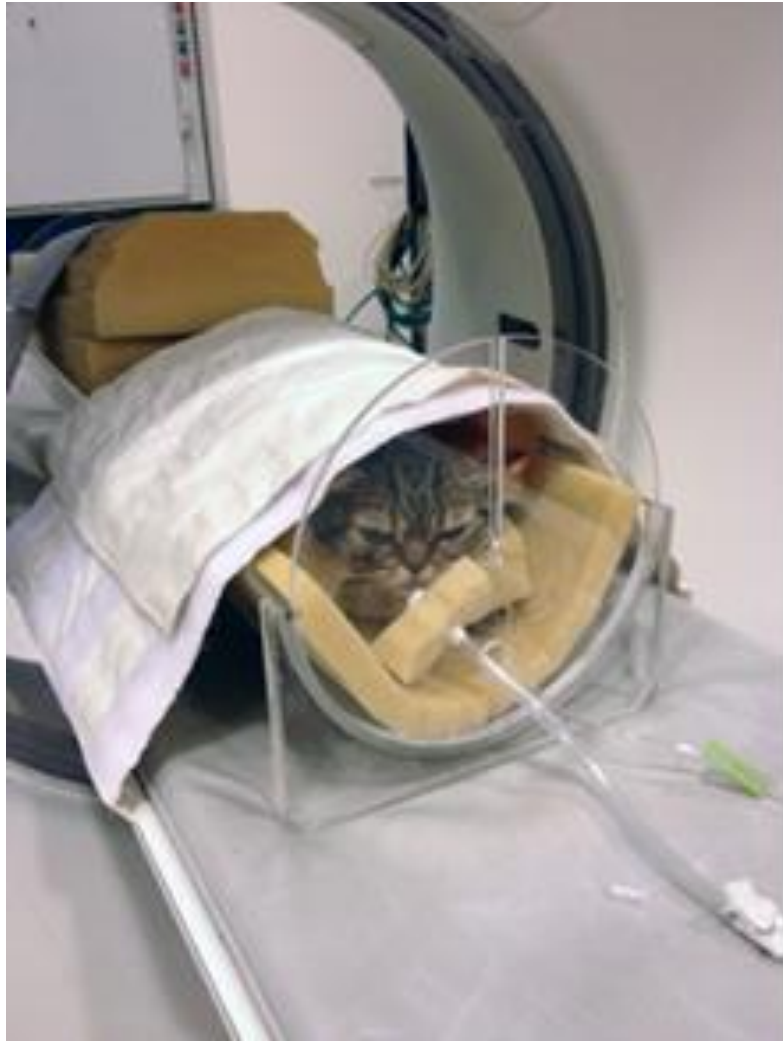

Figure 20-32 Radiograph of a whole-body lateral view of a fish.



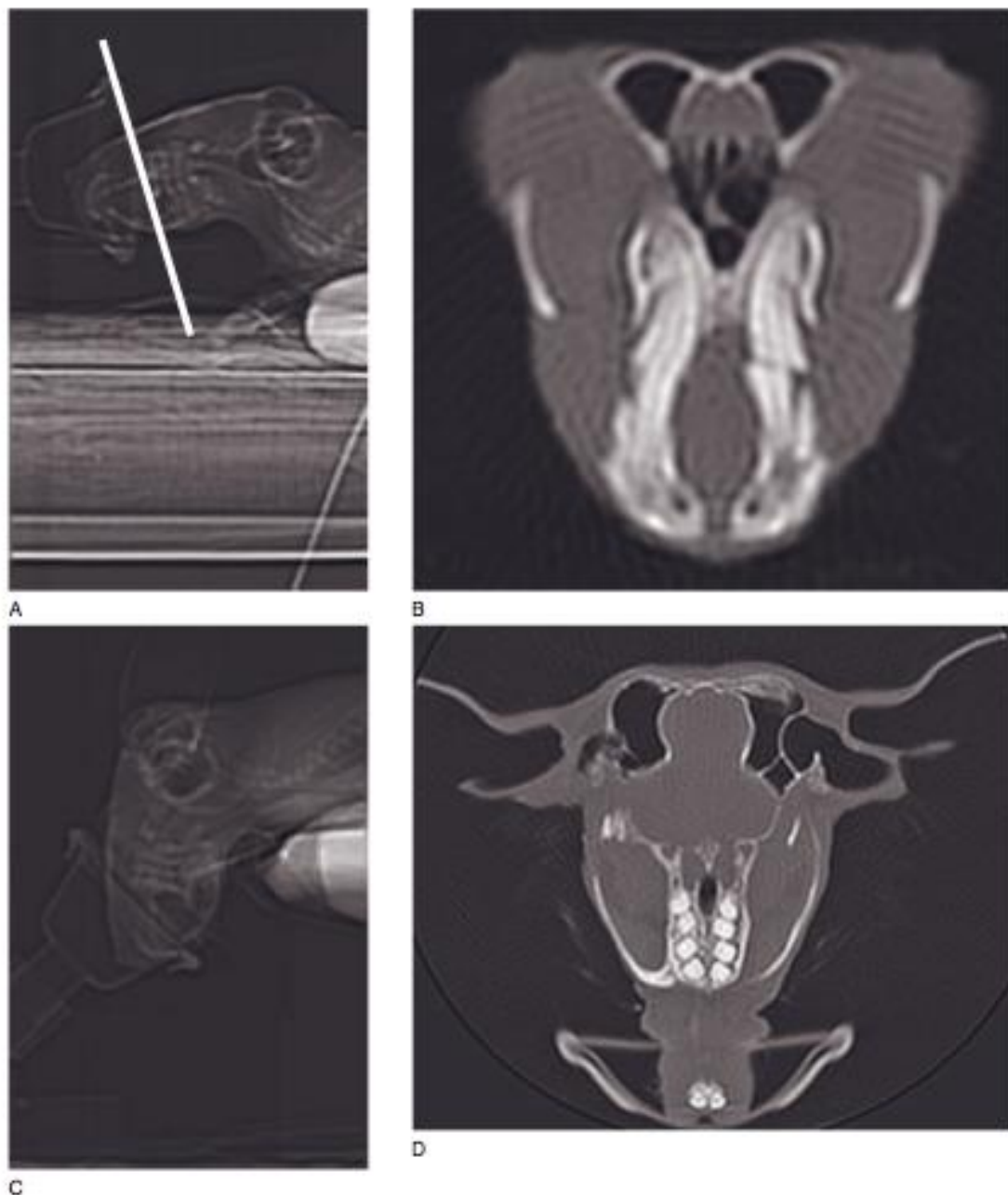
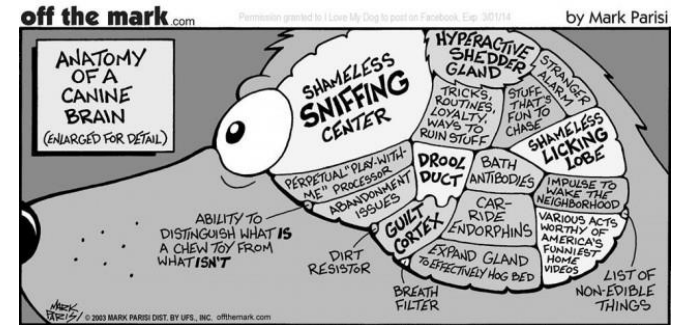


Figure 48.1 Positioning for head CT for rabbit and rodent patients. (A) Alignment of the gantry (white line) perpendicular to the hard palate for transverse plane (B) acquisition. (C) Parallel alignment of the gantry to the hard palate for direct dorsal plane (D) acquisition can be helpful for evaluation of dental and periodontal structures.

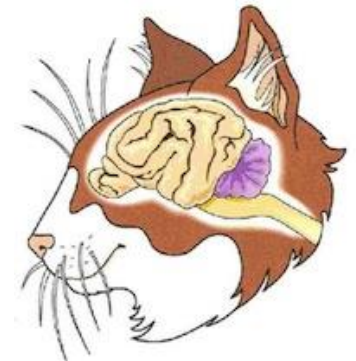
Κεντρικό Νευρικό Σύστημα



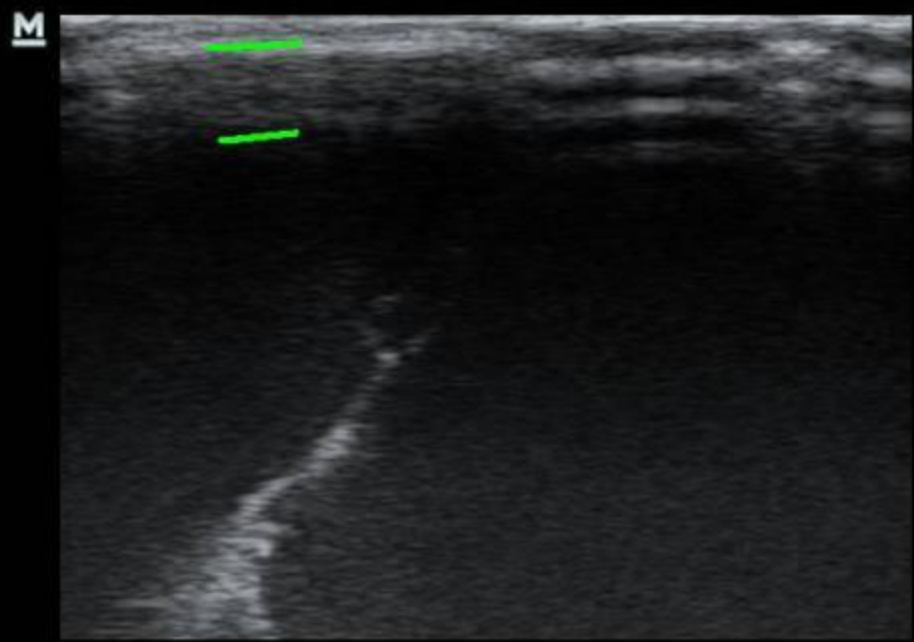
Η απεικόνιση γίνεται όπως και στον άνθρωπο.

Τα πιο συχνά αίτια για διερεύνηση είναι:

- Νεοπλασίες
- Δυσπλασίες
- Υδροκέφαλος
- Νεκρωτικές/παρασιτικές εγκεφαλίτιδες



75L38EA AP 97% MI 0.6 TIS 0.2



Z5
Thyroid
B
F 10.0M
D 2.8
G 98
FR 28
DR 120
IClear 2

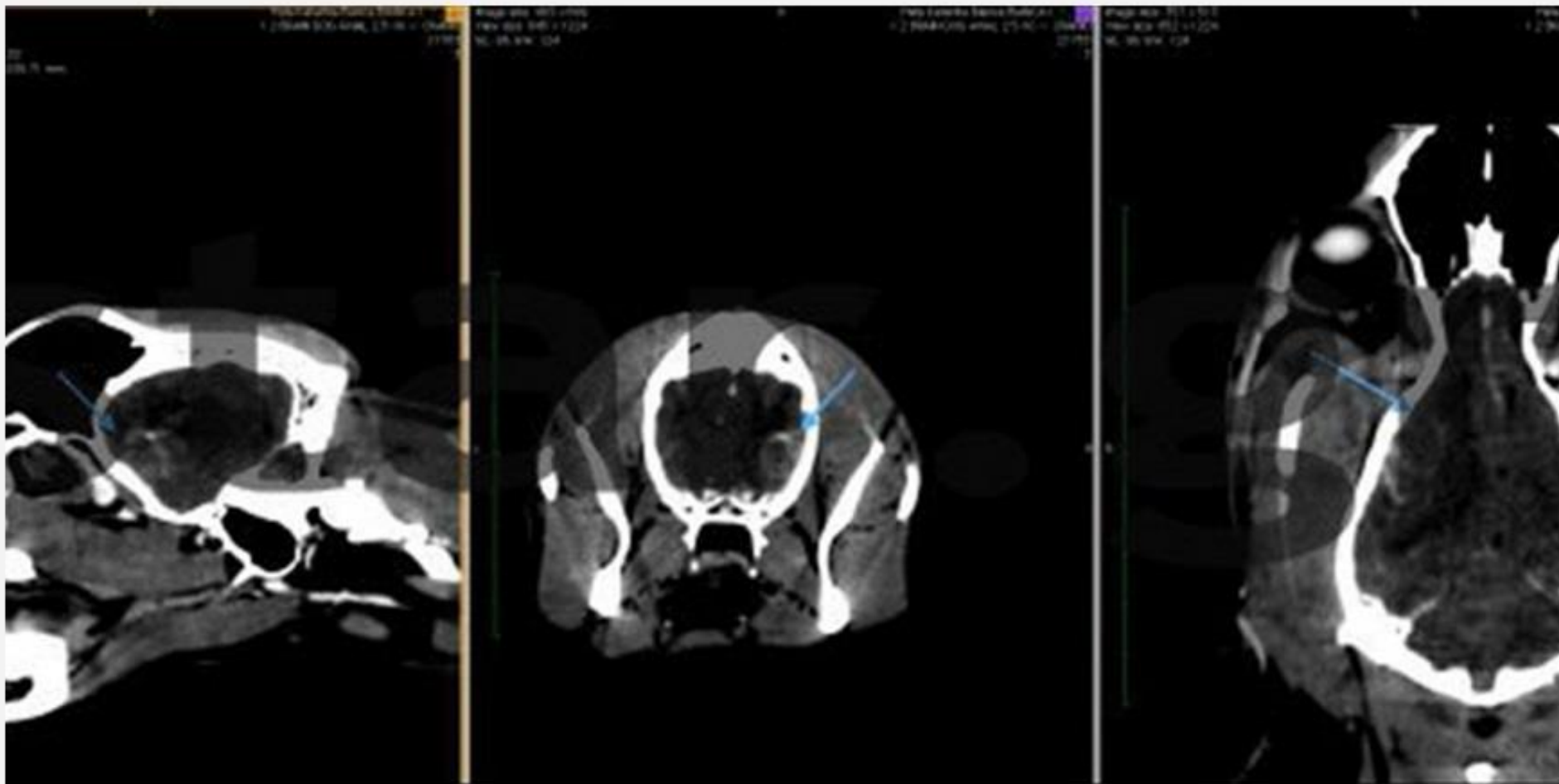
548/548

Υπερηχογράφημα για διάγνωση υδροκεφαλίας σε νεαρής ηλικίας Τσιουάουα διαμέσου των ραφών του κρανίου

Ελλάδα

Μόνο στο star.gr: ΠΡΩΤΗ ΦΟΡΑ στην Ελλάδα-Αφαίρεσαν με επιτυχία όγκο από τον εγκέφαλο σκύλου

Έξι ώρες διήρκησε το χειρουργείο- ΦΩΤΟ



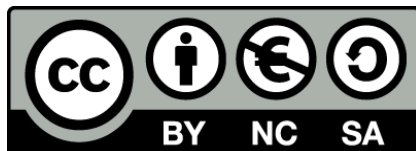
BIBΛΙΟΓΡΑΦΙΑ

- VETERINARY COMPUTED TOMOGRAPHY SCWARZ & SAUNDERS
- SMALL ANIMAL RADIOGRAPHIC TECHNIQUES AND POSITIONING
- RADIOGRAPHY IN VETERINARY TECHNOLOGY
- ALPHAVET.GR
- NOSOKOMEIO ZWWN ATHINWN
- HM VETS
- KTHNIATRIKH APEIKONISH
- PEFKIVET
- VETULTRASOUND.INFO

Ενδιαφέροντα site

- <http://www.marinemammalradiology.com/>
- <http://vetultrasound.info/>
- <http://www.veterinaryradiology.net/>
- <http://www.vetctspecialists.com/>
- <http://www.hallmarq.net/>

Τέλος Ενότητας



Ευρωπαϊκή Ένωση
Ευρωπαϊκό Κοινωνικό Ταμείο



Με τη συγχρηματοδότηση της Ελλάδας και της Ευρωπαϊκής Ένωσης



Σημειώματα

Σημείωμα Αναφοράς

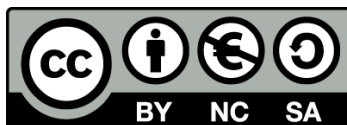Copyright Τεχνολογικό Εκπαιδευτικό Ίδρυμα Αθήνας, Γεωργία Οικονόμου 2014. Γεωργία Οικονόμου. «Ειδικές Εφαρμογές Ακτινολογίας (Θ). Ενότητα 5: Εφαρμογές ακτινολογίας στην Κτηνιατρική (β' μέρος)». Έκδοση: 1.0. Αθήνα 2014. Διαθέσιμο από τη δικτυακή διεύθυνση: ocp.teiath.gr.

Σημείωμα Αδειοδότησης

Το παρόν υλικό διατίθεται με τους όρους της άδειας χρήσης Creative Commons Αναφορά, Μη Εμπορική Χρήση Παρόμοια Διανομή 4.0 [1] ή μεταγενέστερη, Διεθνής Έκδοση.

Εξαιρούνται τα αυτοτελή έργα τρίτων π.χ. φωτογραφίες, διαγράμματα κ.λ.π., τα οποία εμπεριέχονται σε αυτό. Οι όροι χρήσης των έργων τρίτων επεξηγούνται στη διαφάνεια «Επεξήγηση όρων χρήσης έργων τρίτων».

Τα έργα για τα οποία έχει ζητηθεί και δοθεί άδεια αναφέρονται στο «Σημείωμα Χρήσης Έργων Τρίτων».



[1] <http://creativecommons.org/licenses/by-nc-sa/4.0/>

Ως **Μη Εμπορική** ορίζεται η χρήση:

- που δεν περιλαμβάνει άμεσο ή έμμεσο οικονομικό όφελος από την χρήση του έργου, για το διανομέα του έργου και αδειοδόχο
- που δεν περιλαμβάνει οικονομική συναλλαγή ως προϋπόθεση για τη χρήση ή πρόσβαση στο έργο
- που δεν προσπορίζει στο διανομέα του έργου και αδειοδόχο έμμεσο οικονομικό όφελος (π.χ. διαφημίσεις) από την προβολή του έργου σε διαδικτυακό τόπο

Ο δικαιούχος μπορεί να παρέχει στον αδειοδόχο ξεχωριστή άδεια να χρησιμοποιεί το έργο για εμπορική χρήση, εφόσον αυτό του ζητηθεί.

Επεξήγηση όρων χρήσης έργων τρίτων

© Δεν επιτρέπεται η επαναχρησιμοποίηση του έργου, παρά μόνο εάν ζητηθεί εκ νέου άδεια από το δημιουργό.

διαθέσιμο με άδεια CC-BY
Επιτρέπεται η επαναχρησιμοποίηση του έργου και η δημιουργία παραγώγων αυτού με απλή αναφορά του δημιουργού.

διαθέσιμο με άδεια CC-BY-SA
Επιτρέπεται η επαναχρησιμοποίηση του έργου με αναφορά του δημιουργού, και διάθεση του έργου ή του παράγωγου αυτού με την ίδια άδεια.

διαθέσιμο με άδεια CC-BY-ND
Επιτρέπεται η επαναχρησιμοποίηση του έργου με αναφορά του δημιουργού.
Δεν επιτρέπεται η δημιουργία παραγώγων του έργου.

διαθέσιμο με άδεια CC-BY-NC
Επιτρέπεται η επαναχρησιμοποίηση του έργου με αναφορά του δημιουργού.
Δεν επιτρέπεται η εμπορική χρήση του έργου.

διαθέσιμο με άδεια CC-BY-NC-SA
Επιτρέπεται η επαναχρησιμοποίηση του έργου με αναφορά του δημιουργού, και διάθεση του έργου ή του παράγωγου αυτού με την ίδια άδεια.
Δεν επιτρέπεται η εμπορική χρήση του έργου.

διαθέσιμο με άδεια CC-BY-NC-ND
Επιτρέπεται η επαναχρησιμοποίηση του έργου με αναφορά του δημιουργού.
Δεν επιτρέπεται η εμπορική χρήση του έργου και η δημιουργία παραγώγων του.

διαθέσιμο με άδεια CCO Public Domain
Επιτρέπεται η επαναχρησιμοποίηση του έργου, η δημιουργία παραγώγων αυτού και η εμπορική του χρήση, χωρίς αναφορά του δημιουργού.

διαθέσιμο ως κοινό κτήμα
Επιτρέπεται η επαναχρησιμοποίηση του έργου, η δημιουργία παραγώγων αυτού και η εμπορική του χρήση, χωρίς αναφορά του δημιουργού.

χωρίς σήμανση
Συνήθως δεν επιτρέπεται η επαναχρησιμοποίηση του έργου.

Διατήρηση Σημειωμάτων

Οποιαδήποτε αναπαραγωγή ή διασκευή του υλικού θα πρέπει να συμπεριλαμβάνει:

- το Σημείωμα Αναφοράς
- το Σημείωμα Αδειοδότησης
- τη δήλωση Διατήρησης Σημειωμάτων
- το Σημείωμα Χρήσης Έργων Τρίτων (εφόσον υπάρχει)

μαζί με τους συνοδευόμενους υπερσυνδέσμους.

Χρηματοδότηση

- Το παρόν εκπαιδευτικό υλικό έχει αναπτυχθεί στο πλαίσιο του εκπαιδευτικού έργου του διδάσκοντα.
- Το έργο «**Ανοικτά Ακαδημαϊκά Μαθήματα στο ΤΕΙ Αθηνών**» έχει χρηματοδοτήσει μόνο την αναδιαμόρφωση του εκπαιδευτικού υλικού.
- Το έργο υλοποιείται στο πλαίσιο του Επιχειρησιακού Προγράμματος «Εκπαίδευση και Δια Βίου Μάθηση» και συγχρηματοδοτείται από την Ευρωπαϊκή Ένωση (Ευρωπαϊκό Κοινωνικό Ταμείο) και από εθνικούς πόρους.

